BEITRÄGE ZUR KENNTNIS

DER

LABYRINTHERKRANKUNGEN.

HABILITATIONSSCHRIFT

ZUR

ERLANGUNG DER VENIA LEGENDI

DER

MEDIZINISCHEN FAKULTÄT DER UNIVERSITÄT ROSTOCK

VORGELEGT VON

DR. MED. KARL GRÜNBERG.

MIT 9 ABBILDUNGEN AUF 4 TAFELN.

WIESBADEN.
VERLAG VON J. F. BERGMANN.
1909.

BEITRÄGE ZUR KENNTNIS

DER

LABYRINTHERKRANKUNGEN.

HABILITATIONSSCHRIFT

ZUR

ERLANGUNG DER VENIA LEGENDI

DER

MEDIZINISCHEN FAKULTÄT DER UNIVERSITÄT ROSTOCK

ACAD. LUGD. BAT. BIBL.

VORGELEGT VON

DR. MED. **KARL GRÜNBERG.**

MIT 9 ABBILDUNGEN AUF 4 TAFELN.

WIESBADEN.
VERLAG VON J. F. BERGMANN.
1909.

Das Recht der Uebersetzung bleibt vorbehalten.

Druck von Carl Ritter, G. m. b. H., in Wiesbaden.

Beiträge zur Kenntnis der Labyrinth-Erkrankungen.

Von Dr. med. Karl Grünberg.

Die Fortschritte in der histologischen Untersuchung des Felsenbeins haben in den letzten Jahren unsere Kenntnisse über die in ihm sich abspielenden Krankheitsprozesse erheblich erweitert und für manche klinisch längst bekannten Tatsachen erst das anatomische Substrat geliefert. In Sonderheit ist die Pathologie des Labyrinthes ein integrierender Bestandteil der Otologie geworden. Es wird jedoch noch mancher Arbeit bedürfen, ehe unsere Anschauungen auf diesem so difficilen Gebiet in allen Einzelheiten zu einem festen Bestand unseres Wissens geworden sein werden. Darum ist die genaue histologische Untersuchung jedes einzelnen einschlägigen Falles notwendig; sie wird dazu beitragen, diese oder jene Ansicht zu bestätigen, andere zu modifizieren. Von diesem Gesichtspunkt aus schien mir auch die Publikation der nachfolgenden Beobachtungen berechtigt.

Es handelt sich um vier Felsenbeine verschiedener Individuen; bei drei derselben ist die Infektion des Labyrinthes vom Mittelohre aus erfolgt, zweimal durch Cholesteatom, einmal durch ein auf die Mittelohrräume übergreifendes Cancroid der Ohrmuschel; der vierte Fall repräsentiert eine ganz frische Labyrinthentzündung (Labyrinthitis serosa) im Gefolge einer otogenen Streptokokkenmeningitis. Das verschiedenartige pathologisch anatomische Bild, das die 4 Labyrinthe darbieten, die verschiedene Ätiologie und die Komplikationen der Labyrinthinfektionen in unseren Fällen geben Gelegenheit, auf die wichtigsten Punkte der Pathologie und Klinik im einzelnen Falle näher einzugehen.

Fall I.

Rechtsseitige akute Mittelohrentzündung. Schläfenlappenabszess. Eitrige Leptomeningitis. Labyrinthitis serosa. Epithelcysten im Sinnesepithel aller drei Bogengänge, pathologischer Gewebsstrang in der Skala vestibuli der obersten Schneckenwindung (Tafel I, Fig. 1—3.)

Editha M., 36 Jahre.

Die Patientin stellt sich am 24. I. 08 zum ersten Male vor wegen eines anderweitig nach Cowper operierten, angeblich dentalen rechtsseitigen Kieferhöhlenempyems. Eine Kommunikation mit der Nase soll nicht bestanden haben, auch lässt sich die Höhle jetzt nicht nach der Nase durchspülen, sie scheint, soweit von dem Bohrkanal aus durch Inspektion und Sondierung festzustellen ist, durch ein frontal gestelltes Septum geteilt zu sein. Die Schleimhaut granuliert nicht mehr nennenswert. Sekret sehr spärlich.

Pat. spült die Höhle selbst.

Am 29. I. kommt die Patientin wieder mit rechtsseitigen Ohrschmerzen, die seit 2 Tagen bestehen. Der erste Schmerz trat angeblich nach Ausschnauben der Nase auf. Es findet sich eine Trommelfellperforation im vorderen unteren Quadranten mit spärlicher dünnflüssiger Sekretion; hinten oben bestand mäfsige Vorwölbung, die parazentesiert wurde.

Der Verlauf der Otitis media zog sich in die Länge, bot aber, soweit man nach dem Spiegelbefund beurteilen konnte, zunächst nichts auffallendes. Die in den ersten Tagen subfebrilen Temperaturen waren später normal und wurden zuletzt bei völligem Wohlbefinden nicht mehr durch Messung festgestellt. Die Parazentesenöffnung war nach drei Tagen geschlossen, die Perforation vorn unten blieb bestehen und sezernierte sehr dünnflüssigen Eiter in geringer, etwas wechselnder Menge, zuletzt nur noch Nachts. Niemals Granulationsbildung, Rötung oder Vorwölbung am Trommelfell.

Der Proc. mast. war in den ersten Tagen nach der Parazentese in der Fossa mastoidea druckempfindlich, aber nicht geschwollen.

Die Hörprüfung ergab stets eine mäfsige Mittelohrschwerhörigkeit; niemals bestand Erbrechen, nie Nystagmus oder statische Störungen. Das Aussehen der Patientin war ein gutes.

Dagegen klagte die Pat. etwa seit Mitte Februar bei sonst völligem Wohlbefinden wiederholt des Nachts, seltener am Tage über reissende bald nach der Stirn und dem Scheitel, bald nach dem Hinterkopf ausstrahlende Schmerzen, die teils wegen ihres unregelmäfsigen Auftretens, teils wegen Mangels irgend welcher anderer Erscheinungen seitens des Ohres vorübergehend auf das noch nicht ausgeheilte Empyem der Kieferhöhle, zu einer anderen Zeit auf eine Miterkrankung der Cellulae tubariae bezogen wurden.

Da die Sekretion nicht ganz versiegte, auch Anfang März für einige Tage wieder leichter Druckschmerz an der Spitze des Proc.

mastoideus auftrat, wurde wegen Verdacht auf Entzündung in den Cellulae mastoideae am 12. III. die Aufmeisselung für einen der nächsten Tage in Aussicht genommen. Da traten am 16. III. Abends starke rechtsseitige Kopfschmerzen angeblich unter Schüttelfrost und nächtlichem starken Ausfluss aus dem Ohre auf, wegen derer Pat. sich am 17. III. in die Klinik aufnehmen liess. Hier wurde gelblich-seröse Sekretion aus der reizlosen Perforation und kleine Vorwölbung h. o. konstatiert, die inzidiert wurde, auch war die Warzenfortsatzspitze leicht druckempfindlich. Die Temperatur betrug Abends 39,5 ohne Frost. Da Herr Professor Körner verreist war, verzögerte sich die Einwilligung zur Eröffnung des Warzenfortsatzes bis zum 19. III.

Die Behandlung bestand zunächst in Bettruhe und Morphium 0,01 subc., drei Stunden nach der Einspritzung Erbrechen.

18. III.: Status idem. Temp. M. 38,2, A. 39,1. Kein Erbrechen, keinerlei auf irgend eine intrakranielle Komplikation hindeutende Erscheinungen.

19. III.: Die spontanen Schmerzen nehmen die ganze Kopfhälfte ein und strahlen auf die andere Seite aus. Kein Erbrechen. Temp. M. 38,4.

Nachmittags Druckschmerz auch im Bereich der Fossa mastoidea. Sensorium etwas getrübt, Sprache zögernd, etwas später allgemeine Hyperästhesie, keine Nackensteifigkeit; Schwellung vor dem linken Tragus, leichte Injektion des linken Hammergriffes. Temp. 39,6.

Operation: Das Antrum wird eröffnet; in ihm und den benachbarten Zellen seröse Flüssigkeit und mäfsige Schleimhautschwellung. In der Spitze und nach hinten gegen den Sinus zu je eine grosse eiterhaltige Zelle. Der Sinus wird in Bohnengrösse freigelegt und ist normal.

20. III.: Temp. M. 38,3. Verfallene Züge, skandierende syllabierende Sprache, leichte Nackenstarre, starkes Kernig'sches Phänomen. Sensorium leicht getrübt. Puls kräftig, der Temperatur entsprechend. Am Nachmittage wird Parese der Mundäste des linken Facialis und des linken Armes konstatiert und die Diagnose auf Schläfenlappenabszess und beginnende Meningitis gestellt. Temp. 39,6.

II Operation: Abtragung des Tegmen tympani und eines Teils der Schuppe. Am Tegmen eine graubräunliche Knochenpartie. Dura darunter graugelblich, fleckig, Spannung vermehrt, Pulsation nicht wahrnehmbar. Die Dura wird über dem Tegmen antri gespalten; beim Auseinanderziehen der Schnittränder fliesst zunächst etwas Eiter ab, dann quillt Hirnmasse vor. Incision derselben entleert ebenfalls Eiter, der beim Einführen der dilatierenden Kornzange in grösserer Menge nachquillt. Zweite Spaltung der Dura in der Schuppengegend: man sieht dabei eine stark gefüllte Piavene und beiderseits neben derselben Eiterinfiltration in der Pia. Inzision der Hirnsubstanz an dieser Stelle führt in den Abszess, aus dem sich auch auf diesem Wege Eiter entleert. Drainage des Abszesses.

Diagnose post operationem: Schläfenlappenabszess, diffuse eitrige Leptomeningitis.

21. III.: In der Nacht sehr unruhig, Sensorium völlig getrübt. Nackenstarre vermehrt. Kernig unverändert. Pat. schreit viel.

23. III.: Keine wesentliche Änderung im Zustand, Sensorium bald mehr, bald weniger getrübt. An der linken Ohrmuschel und linken Wange Erysipel. Die Wunde rechts reaktionslos, kaum sezernierend. Kein Abfluss von Cerebro-spinalflüssigkeit, kein weiterer Eiterabfluss aus den Drains. Pat. erhält am Abend 50 ccm Antistreptokokkenserum (Höchst).

24. III.: Das Erysipel hat sich über das ganze Gesicht und den Hals verbreitet, das Sensorium ist heute auffallend klar. Die Drains werden aus der Wunde fortgelassen. Nochmals 50 ccm Antistreptokokkenserum.

25. III.: Wieder stärkere Unruhe bei getrübterem Sensorium. Nahrungsaufnahme bisher gut, Puls regelmäfsig, kräftig. 50 ccm Serum.

26. III.: Doppeltsehen in Folge von linksseitiger Abduzensparese. Im Meningealeiter sind bakteriologisch Streptokokken nachgewiesen. 50 ccm Serum.

27. III.: Nachts Erbrechen. Temperatur bisher um 40° herum. Pat. ist weniger unruhig, spricht manchmal ganz klar, fragt auch richtig nach Vergangenem, halluziniert dann aber wieder. Gehör sehr schlecht, — auf sehr lautes Sprechen jedoch oft richtige Antwort. Trommelfellbefund links normal. Doppeltsehen. Das Erysipel schreitet nicht weiter fort. Rötung und Schwellung nehmen ab. 50 ccm Serum.

29. III.: Taubheit für Sprache bei klarem Sensorium.

30. III.: Seit dem 28. III. hat die Temperatur mehr remittierenden Charakter angenommen mit Anstieg bis auf 41° unter Frost und langsamem Abfall bis zur Norm unter starkem Schweissausbruch. Das rechte Schultergelenk, das schon vor 8 Tagen mindestens hyperästhetischer war als das linke, zeigt leichte Schwellung. Die Jugularisgegend ist nicht geschwollen, bei Berührung beiderseits gleich empfindlich. Auf dem Scheitel ödematöse Schwellung nach rechts und links von der Mittellinie sich gleich weit erstreckend, im ganzen etwa so gross wie ein längshalbiertes Hühnerei. Das Erysipel ist stark abgeblasst und schreitet nicht weiter fort. Sensorium Abends wieder stärker getrübt.

Beim Verbandswechsel zeigt sich ein kirschgrosser Hirnprolaps.

31. III.: Völlige Abducenslähmung links, völlige Taubheit bei normalem linken Trommelfellbefund. Patientin ist gut orientiert, liest Geschriebenes, wenn man das gelähmte Auge zuhält; verfällt jedoch danach in starke Apathie.

Lumbalpunktion ergiebt trübes Sekret.

Seit dem 27. III. zum erstenmal wieder Injektion von 50 ccm Serum.

1. IV. Sensorium wieder stark getrübt. Schulter nicht mehr schmerzhaft und geschwollen. Ophthalmoskopie gelingt nicht, Pupillen reagieren noch auf Lichteinfall.

4. IV. Der Zustand ist sich ziemlich gleich geblieben mit auffälligen Schwankungen im Sensorium. Das Erysipel ist abgeheilt. Taubheit, Abducenslähmung, Kernig unverändert.

Der Hirnprolaps hat sich nekrotisch abgestossen. Bei der Lumbalpunktion werden 35 ccm noch stärker als am 31. III. getrübte Flüssigkeit entleert.

Am Nachmittage ist das Sensorium wieder klarer, die Patientin hört und versteht laute Sprache. Das am 30. III. erwähnte Ödem auf dem Scheitel besteht noch, erstreckt sich nach beiden Seiten von der Mittellinie gleich weit gegen die Tubera parietalia, ist etwas mehr als 5 M.-Stück gross, scharf und steil begrenzt, fast wie eine Kopfgeschwulst beim Neugeborenen.

5. IV. Gehör wieder ganz erloschen, halluziniert. Seit dem 2. IV. hat Pat. täglich wieder 50 ccm Serum erhalten, ohne dass irgend ein Effekt erzielt wurde. Die Temperatur ist seit dem 1. IV. etwas niedriger um 39° herum, die Remissionen geringer.

8. IV.: Patientin ist wieder klarer, hört besser, antwortet richtig auf Fragen. Erscheinungen im übrigen unverändert.

Durch Lumbalpunktion werden 50 ccm völlig eitrig getrübten Sekrets entleert. Im Deckglaspräparate Streptokokkenketten.

Die Untersuchung des Lumbalpunctates vom 4. IV. im bakteriologischen Institut hat Streptococcus lanceolatus in Reinkultur ergeben.

8. IV.—10. IV. täglich 50 ccm Serum mit gleich negativem Resultat.

15. IV.: 10 U. M. Exitus ohne dass bemerkenswerte neue Symptome voraufgegangen wären.

Kopfsektion 2 St. post mortem.

Dura der Konvexität stellenweise hyperämisch, entsprechend dem hinteren Drittel der Sutura sagittalis schmutzig grau. Der Sinus sagittalis enthält nur frische Gerinnsel. Beim Abziehen der Dura erweist sich dieselbe auf der Innenseite entsprechend dem Scheitel mit plastischem Exsudat überzogen, während die korrespondierenden Stellen der Pia keine Veränderungen zeigen.

Die Piagefäfse stark gefüllt, Windungen leicht abgeplattet. Die Pia ist an der Convexität meist glatt und glänzend, nur an einzelnen Stellen trüb mit Eiterstreifen längs der Gefässe. Am Pons und an der Medulla, an der Vorderseite des Kleinhirns bis in den Wirbelkanal hinein eitriges zähplastisches Exsudat, ebenso in beiden Fossae Sylvii.

Am rechten Schläfenlappen, entsprechend der Operationsöffnung im Knochen, gelangt man durch eine erbsengrosse Öffnung in eine leere

haselnussgrosse, glattwandige Höhle, deren Umgebung nicht erweicht ist. Beide Seitenventrikel und der 4. Ventrikel etwas erweitert, enthalten trübe flockige Flüssigkeit.

Alle Sinus der Basis, namentlich auch im Bereich des rechten Schläfenbeines frei von Thromben und mit spiegelnder Intima.

Am Porus acusticus kein Eiter.

Aus dem rechten Felsenbein wurde ein das innere und das Mittelohr enthaltender Würfel herausgesägt und in Müller-Formol fixiert. Das linke Felsenbein durfte nicht entfernt werden.

Mikroskopischer Befund.

Die mikroskopische Untersuchung des Felsenbeins an Horizontalschnitten zeigt in den Mittelohrräumen das Bild einer subakuten Entzündung. Die Schleimhaut ist stark verdickt, kleinzellig infiltriert, vielfach zu polypösen Exkrescenzen erhoben, zwischen denen sich Einsenkungen und völlig abgeschnürte, mit Epithel ausgekleidete Cysten finden. Die Nische des ovalen Fensters ist ganz von dieser gewucherten, reichlich mit Cysten durchsetzten Schleimhaut ausgefüllt, in deren hier besonders stark entzündetem subepithelialen Gewebe sich grössere nekrotische Herde erkennen lassen. Das sonst gut erhaltene Epithel fehlt hier stellenweise. Ähnliche Verhältnisse zeigt die Schleimhaut des Sinus tympani und der Nische des runden Fensters. Von Gehörknöchelchen ist nur der Stapes vorhanden, intakt, ebenso wie das Lig. annulare. Auch die Membrana tymp. secundaria zeigt keinerlei nennenswerte Veränderungen. Die Mark- und Knochenräume der Spongiosa sind gegen den Rec. epitympanicus hin von jungem Bindegewebe, zum Teil auch von Eiter erfüllt; gegen die Pyramidenspitze zeigen sie wenig verändertes Fettmark.

In den gesamten Räumen des inneren Ohres findet sich eine seröse Entzündung, die sich im einzelnen wie folgt darstellt.

Die knöchenen Wände der Bogengänge sind mit feinen Sicheln leicht rötlich gefärbter Gerinnungsmassen bedeckt, die auch die perilymphatischen Räume zwischen den Rüdinger'schen Aufhängebändern mehr weniger ausfüllen und in geringerem Mafse sich im Innern der häutigen Kanäle finden. Im Vorhof sind die Gerinnungsmassen umfangreicher, das perilymphatische Gewebe lässt eine stärkere entzündliche Infiltration und Epitheldesquamation erkennen, verschiedentlich finden sich Haufen roter Blutkörperchen in seinen Maschen. Ein leichtes entzündliches Ödem zeigt auch das subepitheliale Gewebe der Nervenendstellen im Vorhof und Bogengängen, die im übrigen vorzüglich erhalten sind und nicht nur die Sinneszellen und Haare, sondern auch die Otholithenmembran deutlich erkennen lassen. Über die Form des Utriculus und Sacculus lässt sich, da dieselben z. T. beim Schneiden eingerissen sind, nichts sicheres sagen.

Ganz ähnliche nur feinere Exsudatsicheln finden sich an den knöchernen Wänden beider Schneckenskalen und im Ductus cochlearis.

Die Membrana Reissneri ist fast durchweg stark gegen den Ductus eingesenkt und mit der Cortischen Membran auf das Cortische Organ herabgedrückt, an verschiedenen Stellen eingerissen; das Cortische Organ gut erhalten, durch die erlittene Compression jedoch leicht deformiert.

Im Beginn der Basalwindung liegen grössere Haufen von Zellen (Lymphocyten, Siegelringzellen, desquamierte Epithelien, Erytrocyten, vereinzelte Leukocyten) an den Wänden namentlich des knöchernen Spiralblattes und in der Einmündung des Aq. cochleae ebenso wie in seinem weiteren Verlauf.

Einen höheren Grad der Entzündung zeigen die grossen Nervenstämme im Meatus acusticus internus. Hier finden sich sowohl im Verlauf der Dural- und Arachnoidealscheide als auch zwischen den Nervenbündeln stärkere entzündliche Infiltration und ausgedehntere Blutungen. Die Entzündung folgt an Intensität abnehmend den Nerven in den Modiolus hinein. Die perineuralen und perivasculären Lymphräume zeigen entzündliches Ödem, auch um die Ganglienzellenhaufen des Ganglion spirale und cochleare herum. Die Nervenfasern selbst sind ohne Veränderung, färben sich durchweg bis in die feinsten Ausläufer; auch die Ganglienzellen sind gut erhalten. In den Scheiden des Facialis reicht die Entzündung nur bis zum Ganglion geniculi. Bei Färbung mit Gentianaviolett lassen sich bis in den Fundus meat. aud. internus hinein im Subdural- und Subarachnoideal Raum der Nerven Streptokokkenketten nachweisen, während in den Lymphräumen des Modiolus und im Labyrinthinnern solche nicht zu erkennen sind. Dagegen findet sich eine Streptokokkenkette im perivasculären Gewebe der Vena aquaeduct. cochleae. Die Gefässe des gesamten Labyrinthes und der Schneckenspindel sind strotzend gefüllt.

Eine besondere Besprechung verlangen einige bisher noch nicht beschriebene Befunde an den Nervenendstellen der Bogengänge und an einer Stelle der obersten Schneckenwindung (siehe Fig. 1—3). An Stelle des Sinnesepithels der Crista des horizontalen Bogenganges nahe ihrem oberen Rande liegen mehrere mit Hämatoxylin-Eosin rötlich, mit Eisenhämatoxylin-van Gieson schwarz gefärbte, offenbar hyaline oder colloide kugelige mit seitlichen Auswüchsen versehene Gebilde in etwas oblongen von einem platten Epithel ausgekleideten Hohlräumen, die meist bis dicht an die Oberfläche der Crista heranreichen. Sie unterbrechen auf etwa $^1/_3$ des Umfanges der tangential getroffenen Nervenendstelle die normale Anordnung des Sinnesepithels und bilden in ihrer Gesamtheit einen flachen in die Ampulle vorspringenden unregelmäfsigen Höcker (Fig. 1). Ähnlich verhält sich die Crista des oberen Bogenganges, während an der des hinteren die Veränderungen hochgradiger sind. Hier ist das Sinnesepithel über der äusseren vorderen Hälfte der Crista umgewandelt in eine eigentümlich papillomatöse Exkrescenz von wabenartigem Bau, deren durchweg ebenfalls mit einem

platten Epithel ausgekleidete Maschen von den gleichen oben beschriebenen hyalinen Massen erfüllt sind (Fig. 2). Gegen das Lumen der Ampulle ist der durch die cystischen Räume gebildete geschwulstartige Höcker von dem deformierten plattgedrückten Sinnesepithel überzogen, in dem sich Stütz- und Haarzellen nicht mehr differenzieren lassen; die Basalmembran ist durch die Cysten gegen das subepitheliale Gewebe ausgebuchtet und vielfach nicht mehr deutlich zu differenzieren. Getrennt hiervon findet sich mehr nach hinten innen im Cristaepithel eine hyaline Kugel der bei den anderen Bogengängen beschriebenen Art, die einen isolierten, flachen Höcker auf der Cristaoberfläche bildet. Anderer Art ist ein abnormer Befund an der obersten Schneckenwindung. Hier zieht an einer Stelle quer durch die Scala vestibuli von der Membrana Reisneri zur gegenüberliegenden Wand ein sehr dünner, nur auf einem Horizontalschnitt ganz getroffenen Strang von hyaliner Struktur, der auf beiden Seiten von endothelartigen platten Zellen mit langen spindelförmigen Kernen bedeckt ist. Dort wo der Strang an die M. Reisneri etwa ihrer Mitte entsprechend inseriert, ist diese zeltförmig ausgezogen (Fig. 3). In keinem anderen Teile der Schnecke findet sich eine ähnliche Bildung.

Diagnose: Labyrinthitis serosa, Epithelcysten im Sinnesepithel aller drei Bogengangscristen, pathologischer Gewebsstrang in der Scala vestibuli der obersten Schneckenwindung.

Epikrise: Was zunächst die klinische Seite unseres Falles anbetrifft, so ist bemerkenswert das aussergewöhnlich frühzeitige Auftreten eines Gehirnabszesses im Anschluss an eine wahrscheinlich tubare Otitis media acuta. Der von einer Knochenerkrankung am Tegmen tympani aus induzierte rechtsseitige Schläfenlappenabszess wurde 53 Tage nach dem Beginn der Ohreiterung mit Sicherheit diagnostiziert — Fazialis- und obere Extremitätenparese links — und durch die Operation aufgedeckt; seine Entstehung fällt aber sicher auf eine viel frühere Zeit. Wir werden nicht fehlgehen, wenn wir die etwa 14 Tage nach dem Einsetzen der Otitis media auftretenden Schmerzen in Stirn, Scheitel und Hinterkopf als die ersten Abszessymptome auffassen, die aber mangels jeder anderen auf endokranielle Komplikation der anscheinend ganz harmlosen Otitis hinweisenden Erscheinung nicht richtig gedeutet wurden. Die drei Tage vor der Aufmeisselung einsetzenden stürmischen Symptome — heftige Kopfschmerzen, hoher Temperaturanstieg unter Schüttelfrost — markieren den Beginn der einen Tag später bei der Radikaloperation bereits manifesten vom Hirnabszess induzierten Leptomeningitis purulenta.

Diese Leptomeningitis, die, wie bakteriologisch festgestellt, auf Infektion mit Streptococcus lanceolatus beruhte, hat erst volle 60 Tage nach ihrem Beginn zum Exitus geführt.

Soweit mir bekannt, ist dies die längste bisher festgestellte Dauer einer otogenen Meningitis, die Körner (die otitischen Erkrankungen etc., IV. Aufl., S. 54) nach den in der Literatur vorliegenden Zahlen auf wenige Stunden bis drei Wochen angibt.

Einige im Verlauf dieser Meningitis beobachteten Symptome verlangen eine besondere Besprechung.

Auffallend waren zunächst die erheblichen Schwankungen im Verhalten des Sensoriums. War Patientin an einem Tage ganz klar und völlig orientiert, so konnte schon einige Stunden oder den Tag darauf gänzliche Verwirrtheit, Halluzinieren, unausgesetztes Schreien konstatiert werden.

Ein ähnlich wechselndes Verhalten zeigte das Hörvermögen, das zwar durchweg erheblich herabgesetzt, doch zwischen völliger Taubheit und gutem Verständnis für einigermafsen laute Konversationssprache schwankte. Zu bemerken ist, dass diese Schwankungen nicht immer mit den Besserungen und Verschlechterungen des Sensoriums korrespondierten, sondern einige Male Taubheit bestand bei gutem sonstigen Orientiertsein. Die direkte Wirkung einer eitrigen Entzündung auf die Hörbahnen im weitesten Sinne des Wortes für die stets doppelseitige Hörstörung verantwortlich zu machen, ist wegen der dann nicht erklärlichen Besserungen nicht angängig, bleibt als Ursache nur die Annahme eines wechselnden intrakraniellen Druckes. Schlesinger[1]) hat bei epidemischer Meningitis nach eingetretener Entfieberung nicht selten mehrfache Rückfälle beobachtet, bei denen eine Verschlechterung des Hörvermögens, das sich in der anfallsfreien Zeit wieder besserte, zu konstatieren war. Er glaubt ebenfalls diese Schwankungen auf zu- und abnehmende Druckhöhe infolge von Hydrocephalus zurückführen zu müssen. Es wird in unserem Falle sich schwer entscheiden lassen, ob diese Druckschwankungen nur die zentralen Hörbahnen inkl. Hörnerven affizierten oder etwa direkt auf die Labyrinthe einwirkten, doch möchte ich schon hier auf einen bei der Labyrinthuntersuchung erhobenen Befund eingehen, der vielleicht für letztere Annahme sprechen könnte, das ist die nicht überall gleichmäfsige, zum Teil aber recht erhebliche Depression der Reissnerschen Membran.

[1]) Wiener klin. Wochenschr. 1908, Nr. 5.

Die Frage der Einwirkung einer intrakraniellen Drucksteigerung auf das Labyrinth ist noch nicht mit Sicherheit entschieden (cf. Alt, M. f. O., Bd. 32). Von dem was darüber in der Literatur vermerkt ist, interessiert uns hier namentlich der von Steinbrügge und Gompertz erhobene Befund einer Depression der Membrana Reissneri und dadurch bedingter Kompression des Cortischen Organs bei gesteigertem Hirndruck — Veränderungen, welche die genannten Autoren als Ausdruck der Fortleitung eben der intrakraniellen Drucksteigerung auf das Labyrinth aufgefasst wissen wollen. Von anderer Seite ist diese Auffassung bestritten (Ascher, Ostmann) und die Depression der Membrana Reissneri als Kunstprodukt, entstanden durch die beim Entkalken sich bildenden Gasblasen etc. erklärt worden (Siebenmann, Z. f. O. 29, Habermann, Schwartzes Handbuch S. 277, Barth, A. f. O. 29). Auch in meinem Falle hatten sich trotz sonst guter Konservierung kleine Gasblasen in Schnecke und Vorhof erhalten, sodass die Depression der Reissnerschen Membran auch hier mit aller Wahrscheinlichkeit als Kunstprodukt aufzufassen ist. Ich glaubte jedoch trotzdem wegen der im klinischen Verlauf konstatierten auffallenden Hörschwankungen diesen Befund registrieren zu müssen, um ihn für ähnliche Fälle der Beachtung zu empfehlen.

Durch die Annahme einer Druckschwankung wird auch das verschiedene Verhalten des Sensoriums am besten erklärt, um so mehr als die Lumbalpunktion einige Male von günstiger Wirkung zu sein schien. Leider ist eine Druckmessung bei derselben nicht vorgenommen worden.

Während die übrigen Symptome im Verlauf der Meningitis in unserem Falle nichts besonders Charakteristisches darboten, möchte ich noch eines derselben Erwähnung tun, das ist das 14 Tage nach Beginn der meningealen Symptome zuerst notierte Auftreten einer scharf begrenzten ödematösen Schwellung auf der Höhe des Scheitels. Gradenigo[1]) hat ähnliche Schwellungen in einigen Fällen bei phlebitischer Thrombose des Sinus longitudinalis gefunden: unser Fall beweist, dass sie absolut nicht pathognomonisch für eine solche Thrombose zu sein brauchen, von der bei der Autopsie keine Spur nachzuweisen war.

Um nun auf den histologischen Befund am Schläfenbein näher einzugehen, so waren wir überrascht neben den durch die Otitis media subacuta bedingten Veränderungen an der Schleimhaut des Mittelohres

[1]) Archiv f. Ohrenheilk. Bd. 66, 243.

eine das ganze Labyrinth betreffende akute entzündliche Reizung vorzufinden, die wir bei dem Fehlen jeglicher Eiterung im Labyrinth als Labyrinthitis serosa bezeichnen möchten und die dem anatomischen Befunde nach ohne Zweifel durch den Aquäductus cochleae sowohl wie auf dem Wege der perineuralen und perivaskulären Lymphbahnen von der bestehenden Meningitis aus ins Labyrinthinnere fortgeleitet worden ist. Wir konnten im Subarachnoidealraum der Nerven im Meatus acusticus bis zum Fundus hin, wo übrigens die Entzündung den Charakter der Eiterung trug, reichlich Streptokokken nachweisen, wir konnten solche aber auch in den perivaskulären Lymphspalten der Vena aquaeductus cochleae feststellen und damit den direkten Beweis liefern für die Rolle, welche die mit den intrakraniellen Lymphräumen kommunizierenden perivaskulären Saftkanäle bei der Fortleitung der Entzündung von den Meningen ins Labyrinth spielen. In diesem selbst wurden Streptokokken nicht gefunden; es ist auch wohl wahrscheinlich, dass die erwähnte Labyrinthreizung durch die Stoffwechselprodukte der Bakterien nicht durch diese selbst verursacht ist.

Die meningeale Labyrinthitis ist am genauesten bekannt und studiert als Folgeerscheinung der epidemischen Cerebrospinalmeningitis aber dass auch bei anderen Formen der Meningitis eine Labyrinthinfektion nicht ganz selten vorkommt, ist nichts Neues. Gradenigo[1]) fand fast konstant nicht bloss bei der Meningitis cerebrospinalis, sondern auch bei der Meningitis nach Otitis und bei tuberkulöser Meningitis eine gleichzeitige Entzündung, durch dieselben Mikroorganismen verursacht, in den Nerven des inneren Gehörgangs, die sich in einzelnen Fällen bis in den Canalis ganglionaris erstreckte (zit. nach Schwartze, Handbuch I, S. 288). Lucae[2]), Katz[3]), Panse[4]) konnten das Überwandern der Entzündung von einem Labyrinth zum andern durch Vermittlung einer Meningitis feststellen. Sehr selten dürfte jedoch ein so frühes Stadium der Labyrinthinfektion bei Meningitis beobachtet werden, wie in unserem Falle. Es ist dies ja erklärlich, da einerseits die meningealen Erscheinungen gewöhnlich das Krankheitsbild so beherrschen, dass eine mikroskopische Untersuchung des inneren Ohres unterlassen wird — und nur mikroskopisch ist dieses früheste Stadium der Labyrinthentzündung nachzuweisen — andererseits für gewöhnlich

[1]) Annales des maladies de l'oreille XV, S. 520.
[2]) A. f. O., Bd. 2.
[3]) Berliner klin. Wochenschr. 1889.
[4]) A. f. O., Bd. 56.

beim Exitus der Prozess im Labyrinth bereits im eitrigen Stadium angetroffen wird. Dagegen hat in neuester Zeit Herzog[1]) die Aufmerksamkeit auf das Vorkommen einer serösen Labyrinthitis im Verlauf der tuberkulösen Mittelohrentzündung gelenkt. Seine Befunde unterscheiden sich von dem meinigen durch die neben der serösen Entzündung vorhandene Degeneration und Atrophie an den nervösen Bestandteilen des Labyrinthes — eine Folge des viel längeren Bestehens der Labyrinthitis — während Siebenmann und Nager[2]) ebenfalls bei Mittelohrtuberkulose einen dem meinigen ganz ähnlichen Befund beschreiben.

Trotz der sich in letzter Zeit mehrenden vorwiegend klinischen Beobachtungen über leichteste, vermutlich nicht eitrige Entzündungen des Labyrinths scheint mir die Konstatierung des Vorkommens einer solchen Labyrinthreizung auch im Anschluss an Streptokokkenmeningitis doch wichtig genug, um auf die ganze Frage der Labyrinthitis serosa kurz einzugehen. Alt[3]) hat in allerjüngster Zeit mehrere Sektionsbefunde von Labyrinthveränderungen bei Cerebrospinalmeningitis veröffentlicht, die ich zum Ausgangspunkt meiner Betrachtungen machen möchte. Fall 2 und 3 seiner Publikation betreffen die Labyrinthe zweier im Verlauf der Meningitis cerebrospinalis epidemica Ertaubten, die inbezug auf Alter der Patienten (18 resp. 21 Jahre) und Dauer der Erkrankung (59 resp. 61 Tage) nahezu die gleichen Verhältnisse aufweisen. Um so mehr muss der ausserordentlich verschiedene anatomische Befund im inneren Ohr auffallen. In beiden Fällen sind eitrige Prozesse nur noch an den Nervenbündeln des Acusticus (teilweise auch des Facialis) in Gestalt von Rundzelleninfiltraten zu konstatieren, im Labyrinthinnern ist der Prozess als abgelaufen zu betrachten. Derselbe hat nun aber im Fall 2 beiderseits zu ausgedehnten Bindegewebs- und Knochenneubildungen in den Hohlräumen des Labyrinthes geführt unter fast völliger Zerstörung des häutigen Labyrinthschlauches während in Fall 3 eine Bindegewebsneubildung so gut wie völlig fehlt (links an Stelle des Sacculus ein Bindegewebsstreifen), die Wände des häutigen Labyrinthes fast durchweg erhalten, aber durch Kollaps oder Ektasie deformiert sind und eine ausgesprochene Degeneration des Nervenendapparates im ganzen Labyrinth (inkl. Ganglion spirale) Platz gegriffen hat. Wie sollen wir uns diese verschiedenen Ausgänge einer Labyrinthitis unter sonst nahezu gleichen Bedingungen erklären? Ich

[1]) Labyrintheiterung und Gehör, 1907.
[2]) Z. f. O., Bd. 53.
[3]) Die Taubheit infolge von Meningitis cerebrospinalis epidemica.

glaube nicht anders als durch die Annahme einer graduellen Verschiedenheit der Entzündung selbst. Die Pathologie der Labyrinthentzündungen lehrt uns, dass, wo es zu intensiveren eitrigen Prozessen im Labyrinthinnern kommt, mag der Infektionsweg sein wie er wolle, eine Zerstörung der häutigen Labyrinthteile auf die Dauer nicht ausbleibt, so zwar, dass der Umfang dieser Zerstörung von der Intensität und Dauer der Eiterung abzuhängen pflegt. Wir wissen ferner, dass bei genügender Virulenz der Eiterung die Zerstörung des häutigen Labyrinthes schon nach wenigen Tagen einen grossen Umfang erreicht haben kann. So waren in einem Falle von Manasse[1]) bei Durchbruch einer akuten Mittelohreiterung durch das Ringband des Stapes bereits nach 6 Tagen Sacculus, Utriculus und der grösste Teil der häutigen Bogengänge vernichtet, in einem 2. Fall (Fall 2) nach 14 bis 16 Tagen das häutige Labyrinth völlig zerstört, in einem Fall von Alt (l. c.) am 9. Krankheitstage von Bogengängen, Utriculus und Sacculus nur die Basalmembran erhalten, das Epithel des Ductus cochlearis und die Reissnersche Membran fast durchweg geschwunden. Die Pathologie der Labyrinthitis hat uns ferner gelehrt, dass diese eitrige Entzündung des Labyrinthinnern, wenn nicht infolge von Komplikationen der Exitus eintritt, eine ausgesprochene Tendenz zur Heilung zeigt, indem das eitrige Exsudat eine Organisation erfährt und nach einiger Zeit in Narbengewebe umgewandelt wird, das seinerseits wieder mit Vorliebe eine mehr weniger hochgradige Verknöcherung eingeht. Je nach dem Alter des Prozesses können wir so alle Übergänge vom eitrigen Exsudat zum Granulationsgewebe, jüngeren und älteren Bindegewebe und schliesslich Knocheneubildung verfolgen und ist damit die Erklärung für den Befund im Falle II von Alt, wie in vielen anderen ähnlichen Fällen von abgelaufener Labyrintheiterung gegeben. Nicht aber haben wir bisher durch die pathologische Histologie Anhaltspunkte dafür gewonnen, dass eine wirkliche eitrige Labyrinthentzündung zu Veränderungen führen kann, wie sie der Fall III von Alt aufweist — fast durchweg Erhaltensein der teils kollabierten, teils ektasierten häutigen Teile des Labyrinths bei hochgradiger Degeneration resp. Schwund der Nervenendstellen. Dagegen zeigen uns wiederum die Beobachtungen von Herzog (l. c.), dass ganz die gleichen Veränderungen im Verlauf der Labyrinthitis serosa auftreten können. Wir sehen dort neben den noch kenntlichen Zeichen der serösen Entzündung

[1]) Z. f. O., Bd. 49.

— bandförmigen oder feinkörnigen, teils mit Fibrinfäden durchsetzten Massen an den Labyrinthwänden — ausgebreitete Deformierung des häutigen Labyrinths und fortgeschrittene Atrophie der Nervenendstellen, Fasern und Ganglien des Cochlearis und Vestibularis. Was liegt nun näher als die gleichen Veränderungen im Fall II (Alt) auf die gleiche Ursache zurückzuführen und auch für sie eine Labyrinthitis serosa verantwortlich zu machen, zumal das Vorkommen einer solchen als erstes Stadium der meningealen Labyrinthitis nach meinem Befund nicht zu bezweifeln ist. In der Tat sehen wir auch im Falle Alt noch Zeichen einer serösen Entzündung in Gestalt von homogenen Auflagerungen auf der Reissnerschen Membran der Basalwindung, ferner eine der degenerierten Macula utriculi aufliegende, wie geronnenes, seröses Exsudat aussehende feinkörnige Schicht und innerhalb der häutigen Bogengänge der Wand anliegende schmale, homogene, mit Eosin lebhaft gefärbte Streifen.

Wir werden nach dem Gesagten nicht fehlgehen, wenn wir andere ähnliche Befunde in gleicher Weise deuten.

So dürfte den von Siebenmann und Nager[1]) erhobenen Labyrinthbefunden bei zwei Fällen von Taubheit nach Cholesteatom eine ähnliche seröse Entzündung zu Grunde gelegen haben. Die genannten Autoren selbst sprechen von Residuen einer längst abgelaufenen entzündlichen Reizung. Die hier noch vorhandene Neubildung von Bindegewebe namentlich im perilymphatischen Raum der Basalwindung der Schnecke mit teilweiser Verknöcherung spricht nicht gegen diese Annahme, denn abgesehen davon, dass die Entzündung am Orte der Reizeinwirkung — des runden Fensters — eine intensivere, bereits eitrige gewesen sein mag, ist die Bildung von Bindegewebe und selbst Knochen im Labyrinth auf leichtere Reize hin ohne jegliche vorausgegangene Eiterung wenigstens bei Thieren durch Blau erwiesen. Er fand bei Versuchen über experimentellen Verschluss des runden Fensters bei Katzen den ganzen unteren Schneckenteil von einem, je nach der seit dem Verschluss verflossenen Zeit, lockeren oder derberen Bindegewebe ausgefüllt, das bei älteren Fällen beginnende Verknöcherung zeigte, dagegen an den oberen Schneckenwindungen ganz ähnliche Veränderungen, wie sie oben als Folge einer länger bestehenden serösen Labyrinthitis geschildert wurden — Collaps der Membrana Reissneri. Deformierung des Cortischen Organs, Degeneration der nervösen

[1]) Z. f. O., Bd. 53.

Elemente — daneben einige Male Ausfüllung der Scala tympani mit einer wie geronnene Flüssigkeit aussehenden Masse. Niemals war eine Spur von Eiterung nachweisbar. Blau[1]) glaubt, »dass durch den erhöhten Druck im Labyrinth die Labyrinthflüssigkeit gewissermafsen ausser Funktion gesetzt, zum Teil einen Gerinnungsprozess einginge und so entweder durch einen leichten Grad von chemischem oder mechanischem Entzündungsreiz zu den geschilderten Veränderungen Veranlassung gebe«.

Es mag endlich noch erwähnt werden, dass bei den von Siebenmann unter Gruppe II vereinigten Formen angeborener Taubstummheit, die sich durch Degeneration und Metaplasie des Sinnesepithels, teilweise mit Kollaps und Ektasie der häutigen Labyrinthwand, auszeichnen und die nach Siebenmanns Ansicht zum Teil wenigstens entzündlicher Natur und auf eine fötale Meningitis zu beziehen sind, diese Entzündung dann auch wohl unter der Form einer Labyrinthitis serosa verlaufen sein dürfte.

Fassen wir das aus unserer Betrachtung gewonnene Resultat kurz zusammen, so sind wir zu der Annahme berechtigt, dass gewisse pathologische Befunde im Labyrinthinnern, die sich darstellen als Kollaps resp. Ektasie der im übrigen erhaltenen häutigen Teile, Degeneration und Atrophie der nervösen Elemente bei fehlender oder nur geringfügiger lokal beschränkter Bindegewebsneubildung in den Labyrinthräumen als Residuen einer leichten entzündlichen Reizung aufzufassen sind, wie sie in einzelnen Fällen als Labyrinthitis serosa im Anschluss an chronische (Mittelohrtuberculose) und akute Entzündungen der Nachbarschaft (Meningitis simplex und cerebrospinalis epidemica) durch histologische Untersuchung festgestellt werden konnte.

Klinisch wird sich dieser Ausgang der Labyrinthitis serosa durch Taubheit dokumentieren, die Möglichkeit eines anderen Ausganges müssen wir auf Grund rein klinischer Beobachtungen annehmen. Die Labyrinthitis serosa kann unter besonders günstigen Verhältnissen zu einer mehr oder weniger vollständigen restitutio ad integrum führen. Wie sollen wir uns anders den Umstand erklären, dass bei zweifellosen Labyrinthaffektionen im Gefolge von Cerebrospinal-Meningitis nach

[1]) Verhandlungen der Deutschen otologischen Gesellschaft 1906.

anfänglicher Taubheit nicht selten eine selbst bedeutende Besserung, ja völlige Wiederherstellung (Urbantschitsch) des Hörvermögens eintritt. Allerdings lässt sich ja nicht mit absoluter Sicherheit beweisen, dass hier gerade die seröse Form der Labyrinthitis Ursache der anfänglichen Taubheit war, wir sind jedoch zu dieser Annahme um so mehr berechtigt, als durch Herzog (l. c.) festgestellt ist, dass im Verlauf von Labyrinthentzündungen aus anderer Ursache (Mittelohrtuberkulose), die sich beim Exitus als seröser Natur erwiesen, erhebliche Rückbildung funktioneller Störungen möglich ist. Es sind dies eben gerade die Fälle, bei denen der klinische Verlauf die Annahme einer nicht eitrigen Labyrinthitis fordert. Dazu gehören des Weiteren auch diejenigen im Gefolge von Mumps beobachteten schweren auf das innere Ohr zu beziehenden Hörstörungen, die sich ohne jede Therapie ganz oder teilweise zurückbilden. Schon Moos (Schwartzes Handbuch I, S. 586) supponiert für solche Fälle ein seröses Exsudat im Labyrinth, desgl. Alt (M. f. O., Bd. 35). Eine Labyrinthitis serosa nimmt auch Alexander[1]) für gewisse, namentlich am Vestibularapparat sich äussernde Reizerscheinungen an, die er in mehreren Fällen im Anschluss an Radikaloperationen beobachtete, bei denen ein Defekt in der Labyrinthwand nicht mit Sicherheit konstatiert werden konnte. In zwei Fällen waren sogar meningeale Reizsymptome vorhanden. In allen Fällen folgte nach ungefähr einer Woche Heilung mit erhaltener Funktion und typischer Erregbarkeit des statischen Labyrinths. Alexander bemerkt hierzu: »Hierdurch ist die vorliegende Erkrankung besonders gegen die diffus-eitrige Labyrinthitis abgegrenzt, bei welcher bei erfolgter Heilung der Vestibularapparat funktionslos und unerregbar bleibt«.

Ganz ähnliche Beobachtungen an Radikaloperierten hat Voss gemacht (Verhandl. der D. Otol. Ges. 1908, S. 143).

Es gehört endlich mit grosser Wahrscheinlichkeit hierher ein Teil der gar nicht selten im Verlauf akuter genuiner Mittelohrentzündungen auftretenden Labyrinthaffektionen, die sich durch ihren raschen Verlauf und günstigen Ablauf auszeichnen. Voss hat auch diese Komplikationen in umfassender Weise behandelt (l. c.), und möchte ich auf seinen Vortrag, der einen Überblick über die klinische Seite der ganzen Frage der Labyrinthitis serosa giebt, hiermit hingewiesen haben.

[1]) Z. f. O., Bd. 75.

Mit den obigen Auseinandersetzungen habe ich nicht etwa bezweckt, ein besonders streng umgrenztes Krankheitsbild der Labyrinthitis serosa aufzustellen, vielmehr bin ich durchaus der Ansicht, dass die seröse Labyrinthentzündung wie die seröse Entzündung der Pleura in vielen Fällen nur die Vorstufe der eitrigen bildet und es von der Intensität und Dauer des Entzündungsreizes abhängt, ob und wann sie in letztere übergeht. So sehen wir ja auch häufig an verschiedenen Stellen desselben Labyrinthes die verschiedenen Grade der Entzündung neben einander. Immerhin bleibt die Thatsache meiner Meinung nach zu Recht bestehen, dass wir zur Erklärung einer Reihe klinischer und pathologischer Beobachtungen auch bei akut einsetzenden Labyrinthentzündungen (nach Meningitis) die Annahme einer serösen nicht bis zum eitrigen Stadium fortschreitenden Entzündung bedürfen.

Die durch meine Beobachtung festgelegte Tatsache, dass das früheste Stadium einer Infektion des Labyrinths mit Eitererregern das Bild der Labyrinthitis serosa zeigen kann, ist noch in anderer Beziehung von Wichtigkeit. Wir haben uns daran gewöhnt, zur Erklärung einer Reihe klinischer Erscheinungen in der Pathologie der Meningitis eine seröse Entzündung der weichen Hirnhaut zu supponieren, wenngleich für diese Annahme bisher der anatomische Nachweis fehlt. Bei den nahen Beziehungen der Lymphräume des Hirns zu denen des Labyrinths ist die Konstatierung einer durch Eitererreger oder ihrer Stoffwechselprodukte hervorgerufenen Labyrinthitis serosa eine Stütze für diese Anschauung, ja wir dürfen auf Grund unserer Beobachtung annehmen, dass selbst bei einer Streptokokken-Meningitis eine seröse »Vorstufe« vorhanden sein kann. Praktisch hat dies allerdings geringe Wichtigkeit, da diese durch den Streptococcus veranlasste seröse Entzündung wohl immer sehr schnell in das eitrige Stadium übergeht und sich damit der Therapie entzieht.

Zum Schlusse erübrigt es sich noch, auf den eigenartigen Befund von cystischen mit Epithel ausgekleideten und mit hyalinen Massen gefüllten Räumen im Bereich des im übrigen vorzüglich erhaltenen und unveränderten Sinnesepithels der Cristae aller drei Bogengänge einzugehen. Nach unseren bisherigen Erfahrungen ist es nicht angängig, dieselben der frischen Labyrinthreizung zur Last zu legen, wenigstens finden sich, soweit mir bekannt, in der Literatur keinerlei ähnliche Beobachtungen in Fällen akuter Labyrinthentzündung. Dagegen hat Mayer[1]) einen dem unsrigen ganz ähnlichen Befund an der Crista

[1]) A. f. O., Bd. 74.

post. eines sonst ganz normalen Felsenbeines beschrieben. Er glaubt, das ebenfalls geschwulstartige der Basalmembran aufsitzende Gebilde als adenokystomartige Neubildung auffassen zu müssen, die den teratoiden Geschwülsten zuzuzählen wäre. Er weist in seiner Veröffentlichung auf ähnliche von Alexander im Neuroepithel des Vestibularanteils des häutigen Labyrinths bei Schweinsembryonen beobachtete Gebilde hin, die von diesem als das Ergebnis eines atypischen Wachstumsvorganges und nicht als pathologische Bildungen angesprochen sind[1]). Da in unserem Falle diese »Epithelcysten« an den Cristen aller drei Bogengänge, also gewissermafsen an einem ganzen bestimmten Organsystem vorkommen, neige ich ebenfalls zu der Anschauung, dass es sich hier um eine Art embryonaler Missbildung handelt. Vielleicht muss dann auch die abnorme Strangbildung an einer Stelle der Scala vestibuli der obersten Schneckenwindung ebenso aufgefasst werden. Ich spreche diese Anschauung selbstverständlich mit aller Reserve aus, und müssen weitere Mitteilungen zur Klärung dieser eigenartigen Befunde abgewartet werden.

Fall II.

Otitis media chronica (Pseudo-Cholesteatom), Fistel am horizontalen Bogengang, Labyrinthitis purulenta acuta, Labyrinthitis chronica circumscripta der Scala tympani im Anfang der Basalwindung, eitrige Infiltration des Lig. annulare stapedis, Verknöcherung der hinteren Hälfte der Membrana tympani secundaria, eitrige Einschmelzung ihrer vorderen Hälfte, labyrinthogene Meningitis purulenta. (Taf. II, Fig. 4.)

Otto C., Förster, 55 Jahre, wurde am 8. XI. 07 in die Klinik aufgenommen.

Anamnese: Seit der Kindheit rechtsseitige Ohreiterung aus unbekannter Ursache, die sich seit drei Monaten verstärkt hat. Am 4. XI. plötzlicher Schwindel, der in den nächsten Tagen zunahm, »alles drehte sich«, Patient taumelte beim Gehen.

Status 8. XI., 12 Uhr mittags. Der kräftige Mann klagt über diffusen Kopfschmerz und Schwindel. Temperatur 36,6. Sensorium anscheinend klar. Keine Facialis- oder Augenmuskellähmung, keine halbseitige Extremitätenparese. Keine Nackenstarre. Stimmgabel wird nach links lateralisiert, Knochenleitung rechts fehlend, anscheinend rechtsseitige Taubheit. Kein Nystagmus bei den seitlichen Blickrichtungen. Gang taumelnd, Stehen mit geschlossen Augen unmöglich.

[1]) A. f. O., Bd. 54.

In der Tiefe des rechten Gehörgangs ein grosses Granulom, hinter welchem Eiter und Epidermismassen hervorquellen.

Das Granulom wird sogleich entfernt.

4 Uhr nachmittags: Schüttelfrost, Temperatur 39,2. Sensorium nicht mehr ganz klar, viel unmotiviertes Reden.

5 Uhr: Radikaloperation, bei der eine grosse Cholesteatomhöhle freigelegt wird. Im horizontalen Bogengang findet sich eine Fistel, in die Epidermislamellen hineinreichen. Eine deutliche Granulationsbildung an der Fistel ist nicht vorhanden. Die Fistel wird mit dem scharfen Löffel, auch gegen den Vorhof hin ausgeschabt und dabei schmierige Massen entfernt. Eiter quillt nicht nach. Der aufgedeckte Sinus ist von normaler Beschaffenheit.

9. XI.: Temperatur abends 39,9. Unruhe, Delirien, kein Nystagmus, Puls relativ langsam.

2. Operation: Dura cerebelli median vom absteigenden Sinusteil freigelegt: hier vorgenommene Kleinhirnpunktion resultatlos, bei Punktion des Grosshirns entleert sich nur etwas Blut. Das Lumbalpunktat ist stark getrübt.

10. XI.: Nackenstarre.

11. XI.: 3 h. p. m. Exitus.

Sektion 12. XI. Nur die Kopfsektion gestattet.

Dura stark gespannt, ihre Innenfläche matt glänzend. An der Konvexität sind die Piagefässe stark gefüllt. In der Pia trübe Flüssigkeit, stellenweise auch Eiter, besonders über dem Parietallappen. Dura der Basis zeigt im Bereich der hinteren Schädelgrube lebhafte Injektion. In der rechten mittleren Schädelgrube findet sich ein ziemlich starker frischer Bluterguss. Bei Herausnahme des Gehirns zeigt sich an der Unterfläche in den weichen Hirnhäuten, besonders stark am Chiasma, Pons und Medulla ein eitrig-sulziges Exsudat, das bis in die Fossa Sylvii hineinreicht. Windungen überall abgeplattet. An der vorderen Kleinhirnhemisphäre findet sich am Rande rechts eine kleine Verletzung von einer diagnostischen Punktion herrührend. Bei Eröffnung der Seitenventrikel entleert sich beiderseits dünnflüssiger Eiter. Die Innenfläche zeigt Injektion. Hinter dem linken Hinterhorn findet sich eine etwa erbsengrosse Abszesshöhle, die mit dem linken Seitenventrikel durch einen etwa 1 cm langen Fistelgang verbunden ist. In der weissen Substanz zahlreiche punktförmige Blutungen. Im Hirnmantel starke Vermehrung des Feuchtigkeitsgehaltes. Die Sinus der Konvexität und Basis enthalten nur frische Gerinnsel.

Diagnose: Otogene Leptomeningitis purulenta diffusa.

Mikroskopischer Befund.

Die Untersuchung des in Müller-Formol fixierten, in horizontale Schnitte zerlegten Felsenbeins ergab folgendes:

Mittelohr: Die mediale Wand der Paukenhöhle ist in den oberen Partien, namentlich gegen den Kuppelraum hin von Schleimhaut entblösst, zum Teil ganz nackt, zum anderen mit dicken Lagen geronnenen

Blutes bedeckt (Operationseffekt). Die Nische zum ovalen Fenster ist ausgefüllt von einem dicken Polster jungen Bindegewebes mit reichlichen Gefässen und cystischen Hohlräumen. In der Höhe der Steigbügelplatte zeigt dasselbe starke kleinzellige Infiltration und ist von einem mehrschichtigen Plattenepithel überzogen, das starke Oberflächenabschilferung erkennen lässt. Die gleiche Cholesteatommatrix kleidet auch den Sinus tympani aus. Von Gehörknöchelchen sind nur in Bindegewebe eingebettete Teile des Kapitulum und die Platte des Stapes erhalten. Letztere befindet sich in normaler Lage. Das Ringband des Stapes ist in ganzer Tiefe entzündlich infiltriert; aber nicht durchbrochen, die normale Längsstreifung aufgehoben; an einer Stelle seines lateralen Umfanges liegt mitten in ihm ein Kokkenhaufen. Die Infiltration nimmt labyrinthwärts ab. Über dem Ringband ist an einer Stelle die Cholesteatommatrix fistulös durchbrochen, das unter ihr liegende Gewebe sehr stark entzündet. Die Nische zum runden Fenster ist von teilweise eitrig eingeschmolzenem Bindegewebe ausgefüllt; die vordere Hälfte der Membrana tympani secundaria ist in der Eiterung mit aufgegangen, während die hintere noch erhaltene Hälfte völlig verknöchert ist (Fig. 4, a, b). Gegen das Ostium tympanicum hin ist die Schleimhaut der Paukenhöhle erhalten, entzündlich infiltriert, mit Zylinderepithel bedeckt.

Labyrinth, Bogengänge: Der äussere Schenkel des horizontalen Bogenganges ist, wie bereits bei der Operation ersichtlich bis zur Ampullargegend hin breit eröffnet, die Fistelränder laufen ziemlich scharf zu, sind glatt, erst in einiger Entfernung vom Fistelrand zackig, wie ausgefressen. Der an die Fistel angrenzende Teil des Bogengangs ist völlig leer, nur in der Ampulle finden sich an den Wänden Eiter und Detritusmassen mit massenhaften Haufen von Staphylokokken. Die häutigen Gebilde inkl. der Crista ampullaris sind gänzlich zerstört, die Knochenwände vom Endost entblösst. Eiter und Detritusmassen liegen auch an den Wänden des sonst ebenfalls leeren hinteren vertikalen Bogengangs, in seiner Ampulle ist die Wand des häutigen Schlauches noch erkenntlich, völlig von nekrotischen Massen ausgefüllt, die Crista ampullaris zeigt noch Anklänge an die normale Form, besteht aber auch aus nicht näher differenzierbaren Detritusmassen. Nur im Can. sem. sup. ist fast durchweg die Wand des häutigen Kanals erhalten, sein Lumen von den gleichen Zerfallsmassen erfüllt, die auch die vom Endost entblössten Wände des knöchernen Kanals überziehen. In der Ampulle ist die Zerstörung hochgradiger und betrifft die gesamten häutigen Gebilde. Ganz ähnlich wie die Bogengänge verhält sich der Vorhof. Auch in ihm sind die häutigen Teile völlig zerstört, die knöchernen Wände mit Eiter, Zerfallsmassen, Bakterienhaufen und Blut bedeckt, die Nervenendstellen kaum noch der Form nach erkenntlich, völlig vereitert. Auch im Ductus endolymphaticus liegt Eiter. Über den Sacculus endolymphaticus lässt sich, da die Dura bei der Sektion entfernt ist, nichts aussagen. Die Eiterung setzt sich vom Vorhof auf die Scala

vestibuli der Basalwindung der Schnecke fort. Die häutigen Gebilde sind hier bis auf einen nekrotischen Rest der Membrana basilaris membranacea völlig vereitert; anstelle des Cortischen Organs liegt ein Häufchen detritusartiger Massen ohne Kernfärbung. Die höheren Schneckenwindungen sind zum grössten Teil ausgefüllt von einem etwas anders beschaffenen sehr zellreichen eitrig fibrinösen, stellenweise stark hämorrhagischen Exsudat, in dem hier und da noch Teile der abgerissenen Membrana Reissneri et tectoria erkenntlich sind. Auch das Cortische Organ, der Limbus spiralis, die Membrana basilaris sind noch zu differenzieren, ihre schwer veränderten Zellen zeigen noch leidliche Kernfärbung. Das Lig. spirale ist zwar von Exsudat und Hämorrhagien durchsetzt, aber in der Form erhalten. Das eitrige Exsudat zeigt nirgends, weder in der Schnecke noch im Vorhof und Bogengängen eine Spur von Organisation mit einer Ausnahme, die besonderer Erwähnung bedarf. In der Scala tympani der Basalwindung in der Umgebung des runden Fensters findet sich nämlich eine ausgedehnte Neubildung eines älteren zellarmen, weitmaschigen Bindegewebes, das breite Platten neugebildeten, mit deutlichen Knochenkörperchen versehenen und wie die Schwarzfärbung mit Eisenhämatoxylin zeigt, ziemlich kalkreichen Knochens enthält (Fig. 4, e). Diese Gewebsneubildung grenzt sich mit schräg verlaufendem Rande scharf gegen die übrige mit frischem, eitrig hämorrhagischem Exsudat gefüllte Scala tympani ab und ist ihrerseits ebenfalls mit frischen Hämorrhagien durchsetzt und teilweise in eitriger Einschmelzung begriffen (Fig. 4, e). Sie liegt der verknöcherten runden Fenstermembran innen auf und steht durch die eitrig eingeschmolzene vordere Hälfte der Membran hindurch direkt mit dem Eiter im Mittelohr in Verbindung. Auch der durch die Einmündung des Aq. cochleae gebildete Trichter ist verlegt durch Knochen und Bindegewebe, darunter liegt im Aquäductus selbst eitrig hämorrhagisches Exsudat. Sowohl vom Vorhof und den Bogengängen, wie von der Schnecke aus setzt sich die Eiterung entlang den Lymphbahnen der Nerven und Gefässe in den Meatus acust. internus fort. Die Nervenkanäle des Vestibularis in seinen verschiedenen Durchtrittsstellen im Knochen sind fast völlig leer oder mit Eiter gefüllt, von Nervenfasern nur noch Bruchstücke vorhanden, die eine spezifische Färbung nicht mehr annehmen, auch der periphere Teil des Stammes im Fundus meatus ist hochgradig durch die Eiterung in Mitleidenschaft gezogen samt dem Ganglion vestibulare; zentralwärts von demselben lässt die Intensität der Entzündung nach, die besser erhaltenen Nervenfasern zeigen leidlich gute spezifische Färbung. Im Bereich des Cochlearis sind dagegen die peripherstenen Teile der Nervenfasern in der Spitze des Modiolus samt dem G. cochleare am besten erhalten, dagegen nimmt nach der Basis hin die eitrige Infiltration der perivaskulären und perineuralen Räume zu und betrifft namentlich das Ganglion spirale der Basalwindung. Noch stärker ist die Eiterung am Stamm im Fundus meatus, wo ebenso wie am Vestibularis ein Teil der Nervenfasern zerstört ist, doch ist die spezifische Färbung der erhaltenen Teile eine

bessere. Zentralwärts nimmt auch am Acusticus die Entzündung ab. Die Wände des Porus acusticus sind mit Eiter bedeckt, in seiner inneren Mündung liegt ein grosses Blutextravasat.

Epikrise: Namentlich die pathologisch-anatomische Seite des Falles bietet viel Interesse und gestattet uns mit einiger Sicherheit auch ein Bild von der durch die Anamnese nur wenig geklärten Vorgeschichte der Erkrankung zu entwerfen. Es handelt sich um eine seit der Kindheit bestehende Ohreiterung unbekannter Ätiologie, die beim Eintritt des Kranken in die Behandlung die Erscheinung eines Pseudocholesteatoms mit Polypenbildung darbot. Die Operation liess eine breite Fistel am horizontalen Bogengangswulst und schmierige eitrige Massen in diesem und den angrenzenden Teilen des Vorhofs erkennen. Der Exitus erfolgte unter den Erscheinungen einer labyrinthären Meningitis, die durch die Autopsie bestätigt wurde. Das war alles, was ohne genaue Untersuchung des Felsenbeins sich feststellen liess. Diese bestätigte zunächst die makroskopische Diagnose: Es fand sich eine wohl mit Sicherheit von der Bogengangsfistel ausgehende frische eitrige Labyrinthitis. Wie aus dem Mangel jeder Organisation des eitrigen Exsudates zu schliessen ist, dürfte diese Labyrinthitis kaum älter als 8 Tage sein. Es stimmt hiermit überein, dass Patient genau eine Woche vor seinem Tode von heftigem Schwindel befallen wurde, der auch bei der Aufnahme 4 Tage nachher noch das Krankheitsbild beherrschte und jedenfalls mit dem Beginn der Labyrinthitis einsetzte. Ob anfangs auch Nystagmus vorhanden war, wissen wir nicht, bei der Aufnahme bestand er nicht mehr, was mit der Beobachtung übereinstimmt, dass der Nystagmus bei Labyrinthentzündung eher zu verschwinden pflegt, als der Schwindel. Was die Bogengangsfistel selbst anbetrifft, so wird dieselbe sich seit längerer Zeit durch allmähliche Arrosion der Labyrinthkapsel vorbereitet haben, ohne dass deutliche klinische Symptome auf sie hindeuteten und ohne dass das pathologisch-anatomische Bild durch ihr langsames Entstehen in noch nachweisbarer Weise beeinflusst wurde. Aus der verschiedenen Beschaffenheit des Exsudats in Bogengängen, Vorhof und Anfangsteil der Basalwindung einer-, der übrigen Schnecke andererseits, darf man vielleicht auf ein schubweises Fortschreiten der Entzündung schliessen und annehmen, dass die Infektion der Schnecke zuletzt eingetreten ist; ja es ist nach dem pathologischen Befund nicht unmöglich, dass diese retrograd auf der Bahn des Nerven erfolgte, indem von dem zuerst infizierten Vorhof aus der Vestibularis und von ihm aus der Cochlearis im Meatus audit. ergriffen wurde. Dafür

spricht, dass die Intensität der Entzündung im Vestibularis vom Labyrinth aus zentralwärts ab-, im Cochlearis zunimmt. Irgend welche klinischen Erscheinungen — plötzliche starke Hörverschlechterung, subjektive Geräusche — hat diese Schneckeninfektion, soweit wir anamnestisch feststellen können, nicht gemacht, und, wie wir aus dem pathologischen Befund entnehmen dürfen, auch nicht machen können. Denn es hat mit grösster Wahrscheinlichkeit auf dem linken Ohr schon seit Jahren Taubheit bestanden. Dafür spricht der interessante Befund einer alten zirkumskripten Labyrinthitis in der Umgebung des runden Fensters und der Apertura aquäduct. cochleae. Dieser Befund ähnelt ausserordentlich dem von Siebenmann und Nager[1]) als charakteristisch für die Taubheit bei Cholesteatom an zwei Schläfenbeinen beschriebenen. Dass die von den erwähnten Autoren ausserdem beobachtete und zum Bild gehörige Ektasie des Ductus cochlearis und Atrophie der Nervenendstellen und Ganglienzellen in unserem Falle nicht nachweisbar ist, kann nicht Wunder nehmen bei der hochgradigen Zerstörung der betreffenden Teile durch die rezente Eiterung, die einen Schluss auf ihre ursprüngliche Beschaffenheit nicht mehr gestattet. Ganz ähnliche Befunde hat neuerdings Lange beschrieben (Passows Beiträge I, Fall 10 und 11). In seinem einen Fall war trotz frischerer Entzündung in einem Teil des Labyrinths die kolossale Ektasie des Ductus cochlearis sehr deutlich nachweisbar (Fall 11). Siebenmann und Nager haben für die alte Labyrinthitis in ihren Fällen eine Durchwanderung der Entzündungserreger durch das Ringband oder runde Fenster ohne Zerstörung angenommen. Dass eine solche Durchwanderung des Ringbandes beim Cholesteatom vorkommt, beweist unser Fall, in dem das Ringband entzündlich infiltriert, aber nicht durchbrochen und im lateralen Umfang ein Kokkenhaufen nachweisbar ist. Meines Wissens ist ein solcher Befund bei Cholesteatom bisher nicht beschrieben, während er bei Tuberkulose von Siebenmann-Nager (l. c.) und Herzog (Labyrintheiterung und Gehör), für die Labyrinthentzündung nach Scharlachotitis von Lange (l. c.) festgestellt wurde. Allerdings könnte in meinem Falle die Infektion des Ringbandes von innen nach aussen zu stande gekommen sein, dagegen spricht die Abnahme der entzündlichen Infiltration im Ringband labyrinthwärts, ferner die eitrige Einschmelzung der Cholesteatommembran gerade im Bereich des Ringbandes. Befunde, die auf Infektion von der Paukenhöhle her hinweisen. Da die Ent-

[1]) Zeitschr. f. Ohrenheilk. Bd. 53.

zündung des Ringbandes in unserem Falle ganz frischen Datums ist, können auf sie die Residuen der alten Labyrinthinfektion nicht zurückgeführt werden; dagegen spricht der Befund an der Membran des runden Fensters — Verknöcherung ihres hinteren Abschnittes — dafür, dass hier vor langen Jahren ein Durchbruch mit Narben- und späterer Knochenneubildung stattgefunden hat, vielleicht bei der anamnestisch nicht mehr festzustellenden ursprünglich primären Entzündung des Mittelohres (Scharlach?). Auch die, ebenfalls frische, eitrige Einschmelzung der vorderen Hälfte der Fenstermembran mag eine infolge alter Prozesse narbig verdünnte Partie derselben betroffen haben. Dass alle die erwähnten älteren pathologischen Prozesse jedenfalls eine Reihe von Jahren zurückliegen, ist aus der Beschaffenheit der Knochenneubildung in der Basalwindung — reichlicher Kalkgehalt, typische Knochenkörperchen zu schliessen. Sekundär ist dann beim Einbruch des Cholesteatoms in den Vorhof durch die Bogengangsfistel auch die alte Bindegewebsneubildung in der Schnecke infiziert und teilweise eitrig eingeschmolzen worden. Was die schon ante exitum diagnostizierte Meningitis anbetrifft, so kann sie nach den obigen Ausführungen auch nur wenige Tage alt sein, möglicherweise ist sie erst mit dem 3 Tage vor dem Tode einsetzenden Schüttelfrost diffus geworden. Dasselbe gilt von dem kleinen Abszess in der Nähe des linken Hinterhorns, der zweifellos vom Ventrikel aus entstanden ist und ähnlich zu beurteilen sein dürfte wie die manchmal bei allerdings länger bestehender Meningitis beobachteten, oberflächlichen, multiplen kleinen Rindenabszesse (Körner, Die otitischen Erkrankungen, VII. Aufl., S. 44).

Fall III.

Diagnose: Otitis media chronica (Pseudo-Cholesteatom). Residuen alter Labyrinthitis. Paukenhöhlen-Vorhof-Saccus-Fistel. Extraduralabszess an der hinteren Pyramidenfläche mit Empyem des Saccus endolympaticus, Durchbruch desselben in die hintere Schädelgrube. Kleinhirnabscess. Labyrinthitis acuta. Meningitis purulenta incipiens. Ausgedehnte lakunäre Resorption und Nekrose des Knochens der Felsenbeinpyramide. (Taf. II. Fig. 5: Taf. III. Fig. 6 und 7.)

Fräulein L. A., 41 Jahre, wurde am 15. VI. 07 unserer Klinik vom Hausarzt überwiesen. Sie leidet seit etwa 10 Jahren an rechtsseitiger Ohreiterung, deren Ätiologie unbekannt ist und die bisher nennenswerte Beschwerden nicht gemacht haben soll. Erst vor 4 Wochen traten unter Abnahme der stets fötiden Sekretion Schmerzen auf, vor-

3 Tagen Anschwellung hinter dem Ohr, die wegen der stark exacerbierenden Schmerzen gestern vom behandelnden Arzte inzidiert wurde.

Patientin ist infolge mangelnder Nachtruhe sehr herunter gekommen, kaum fähig, ohne Unterstützung zu gehen. Temperatur normal. Rechts besteht starke Schwellung und Rötung auf dem Proc. mastoid, namentlich über den oberen Partien desselben; keine deutliche Fluctuation. Hinter dem Ansatz der Ohrmuschel von der Gehörgangshöhe nach oben eine 3 cm lange oberflächliche Inzisionswunde. Profuse stinkende Sekretion aus dem Ohr. Einblick in die Tiefe wegen Senkung der oberen Gehörgangswand, die erweicht ist und granuliert, völlig verdeckt.

Kein Schwindel, kein Nystagmus. Laute Flüstersprache ad concham nicht gehört. Von genauer Prüfung muss wegen des leidenden Zustandes der Patientin abgesehen werden. Facialis intakt.

Bei der sofort vorgenommenen Operation kommt man nach Durchtrennung der stark infiltrierten Weichteile auf einen subperiostalen, mit stinkendem Eiter gefüllten Abszess. Nach dessen Entleerung zeigt sich an der hinteren Umrandung des knöchernen Gehörgangs ein Pfennigstück grosses Loch, durch welches man in eine grosse mit stinkendem Brei gefüllte Cholesteatomhöhle gelangt. Die hintere Wand des knöchernen Gehörgangs ist völlig zerstört, auch die vordere scheint schon ergriffen. Nach Auslöffelung der stinkenden Massen und Fortnahme der stark sklerosierten überhängenden Knochenränder hinten und oben zeigt sich, dass die trennende Schwelle zwischen Antrum und Paukenhöhle bereits zerstört ist und dass der Facialis unterhalb der Schwelle frei in seinem Kanal liegt. Derselbe zuckt mehrfach bei vorsichtigem Abschaben der Granulationen in seiner Nähe, sodass auf völlige Entfernung derselben um so mehr verzichtet wird, als zwischen ihnen nirgends Eiter nachquillt. Eine genaue Besichtigung der Labyrinthwand ist deswegen auch nicht möglich. Sinus und Dura kommen nicht zu Gesicht. Lose Tamponade.

Verlauf: Bei andauernd normaler Temperatur und schneller Erholung der Patientin reinigt sich die anfangs etwas belegte Wunde bald und ist bis zum 1. VII. allseitig mit gut aussehenden Granulationen bedeckt. Der Facialis zeigt völlig intakte Funktion.

2. VII.: Sekundär-Plastik.

Anfrischung der Wundränder, Abkratzen der Granulationen mit Verschonung der Gegend des freiliegenden Facialis, der zweimal zuckt. Bildung eines Körnerschen Lappens aus dem Weichteil-Gehörgang, der, um feste Tamponade zu vermeiden, mit zwei Catgutnähten an der Hinterfläche der Ohrmuschel fixiert wird. Nirgends Eiter sichtbar. Klammernaht der Wunde.

Der Wundverlauf war, abgesehen von leichter reaktiver Schwellung der Wundränder und der Gehörgangsweichteile in den ersten Tagen, normal, die Sekretion zunächst noch ziemlich stark, auch mussten

stärkere Granulationen namentlich hinten oben in der Antrumgegend mehrfach instrumentell entfernt werden. Allgemeinbefinden hat sich sehr gehoben. Temperatur bis zum 15. VII. stets normal. Mit diesem Tage treten leichte abendliche Temperatursteigerungen auf, die ganz langsam höher gehen. Pat. klagte zeitweise über Ziehen im Hinterkopf und Gefühl von Steifigkeit im Genick.

27. VII.: Temperatur 38,2°. Mehrfach Erbrechen mit vorausgehender Nausea, wechselnde Klagen über Schmerzen im Hinterkopf. Kein Schwindel, kein Nystagmus, Bewegungen des Kopfes frei, nicht schmerzhaft, kein Kernig. Puls regelmäfsig, kräftig, nicht verlangsamt.

Augenhintergrund: Papille rechts blass mit grossem Konus, Gefässe nicht geschlängelt, links Untersuchung wegen Staphyloms nicht möglich.

Die Untersuchung der inneren Organe ergibt ausser leichter Schallabschwächung und verlängertem Exspirium auf der rechten Lungenspitze nichts Abnormes.

31. VII.: Die Temperatur ist allmählich bis 39,2 gestiegen, zeigt den Charakter einer Continua mit geringen Remissionen. Puls kräftig, entsprechend beschleunigt. Das Erbrechen hat sistiert. Ausser zweifelhafter, jedenfalls nur angedeuteter Nackensteifigkeit und etwas Schmerz beim Beklopfen der Dornfortsätze der Halswirbelsäule keinerlei abnormer Befund. Die Lumbalpunktion gelingt nicht wegen durch congenitale Hüftgelenksluxation bedingter Stellungsanomalie der Wirbel.

1. VIII.: Die Gegend der Narbe hinter dem Ohr etwas gerötet und leicht druckempfindlich. Die Sekretion ist gering. Die Höhle sieht gut aus.

2. VIII.: Da die Temperatur hoch bleibt, mangels irgend welchen sicheren Befundes.

Explorativ-Operation.

Neuer Hautschnitt hinter der alten Narbe, an seinem oberen Ende dazu senkrechter Schnitt nach hinten. In der mit festen Granulationen ausgekleideten Radikalhöhle findet sich nirgends Eiter in grösserer Menge, der einen Fingerzeig für weiteres Vorgehen abgegeben hätte. Freilegen des Sinus mit Meissel und Zange. Der Knochen ist am hinteren Umfang des Sinus etwas brüchig, die Sinuswand hier vielleicht etwas verfärbt. Die Punktion des Sinus ergibt flüssiges Blut. Beim Versuch der Freilegung der Dura der hinteren Schädelgrube starke Blutung aus einem Emissar, die weiteres Vorgehen verhindert.

4. VIII.: Ziemlich steiler Anstieg der Temperatur auf 40,3 ohne Frost bei kräftigem Puls. Keine Nackensteifigkeit, Kopfbewegungen vielmehr subjektiv freier als vor der Operation.

Wunde sieht gut aus, sezerniert ziemlich stark.

5. VIII.: Gegen Morgen unter Schweiss Temperaturabfall, Abends wieder Anstieg auf 39,8 ohne Frost. Keinerlei neue Symptome.

6. VIII. Temperatur überschreitet nicht 37,7 am Abend.

7. VIII.: Heute Morgen wieder Anstieg der Temperatur auf 38,6 mit Abfall am Abend. Dabei dauernd unverhältnismäfsig gutes Allgemeinbefinden bei kräftigem, regelmäfsigen Puls von 100 Höchstfrequenz.

19. VIII.: Patientin war bis heute wieder dauernd fieberfrei, hat sich merklich erholt, ist täglich ausser Bett und hat keinerlei subjektive Beschwerden. Die Sekretion aus der Wundhöhle ist gering. Die Wunde hinter dem Ohr hat sich stark verkleinert und lässt sich vom Gehörgang aus nicht mehr durchspülen.

Heute Morgen fühlt sich Patientin unwohl, hat etwas gefroren, die Temperatur steigt mittags bis 38,6 °, dabei ist der Puls gut, regelmäfsig, leicht beschleunigt. Keinerlei lokale Symptome.

20. VIII.: Temperatur wieder normal. Allgemeinbefinden besser.

25. VIII.: Bei normaler Temperatur häufiges Erbrechen von cerebralem Charakter, heftige Schmerzen im Hinterkopf und Nacken. Keine Nackenstarre. Halswirbeldornfortsätze leicht druckempfindlich. Beim Blick nach rechts deutlicher, grobschlägiger Nystagmus, der auch beim Blick nach links angedeutet ist. Keine Stauungspapille, kein Zeichen von Neuritis optica. Puls etwas langsamer als in den Tagen vorher, kräftig, regelmäfsig, Sensorium frei.

26. VIII.: Erbrechen hat sistiert. Alle Symptome — auch der Nystagmus weniger intensiv. Temperatur leicht febril, 37,9 °.

27. VIII.: Erbrechen nicht wieder aufgetreten. Die Schmerzen im Hinterkopf wieder stärker, der Nervus occipitalis links bei Druck empfindlich, rechts nicht. Nystagmus beim Blick nach rechts viel geringer, beim Blick nach links etwas stärker. Puls gut, nicht verlangsamt.

28. VIII.: Seit 2 Uhr morgens ziemlich plötzliche Verschlechterung. Heftige Kopfschmerzen und Druck im Hinterkopf, kein Erbrechen. Patientin zeigt verändertes Wesen, ist sehr reizbar, scheinbar nicht ganz klar, antwortet auf Fragen, macht aber leicht benommenen Eindruck. Keine Nackenstarre. Kein Kernig. Reflexe normal. Nystagmus beim Blick nach links entschieden deutlicher, bei Aufforderung nach rechts zu blicken, folgt Patientin mit den Augen nur wenig über die Mittellinie, Nystagmus ist dabei nicht mehr auszulösen.

Puls ganz gleich, regelmäfsig, etwas verlangsamt und weniger kräftig.

Am Nachmittag zunehmende Verschlechterung. Patientin hält den Kopf stets nach links gedreht, beim Versuch ihn gerade zu richten, Schmerzäusserung, zunehmende Apathie, Puls andauernd ganz regelmäfsig, ziemlich kräftig. Temperatur subfebril 37,6.

29. VIII.: Völlige Benommenheit. Deutliches Cheyne-Stockessches Atmen. Kopf und Nacken werden steif gehalten, bei passiven Bewegungen Stöhnen Erbrechen ist nicht wieder aufgetreten. Puls nicht mehr ganz regelmäfsig.

8 h. a. m. Explorativoperation ohne Narkose.

Die zunächst versuchte Lumbalpunktion misslingt wieder aus dem früher angegebenen Grunde. Aufdeckung des Kleinhirns im Sinuswinkel. Dura hierselbst ziemlich prall gespannt, aber ohne Besonderheiten. Der Sinus pulsiert bei nach links gedrehtem Kopfe; diese Pulsation hört bei leichtem Druck auf die Jugularis sofort auf, ebenso bei Drehung des Kopfes in die Mittellage. Die Punktion des Kleinhirns mit der Pravaz-Spritze ist resultatlos, auch Inzisionen nach den verschiedenen Richtungen, namentlich auch nach der Gegend des Porus acusticus internus hin, führen zu keinem Resultat, trotzdem das dazu benutzte Scalpell bis zu 4 cm tief in die Substanz des Kleinhirns eingeführt und um seine Längsachse gedreht wird. Geringer Prolaps, kein Abfluss von Cerebrospinalflüssigkeit. Freilegung auch der mittleren Schädelgrube und Punktion des Schläfenlappens mit der Spritze. Dabei gelangt man sofort in den Seitenventrikel, aus dem etwa $^3/_4$ Reagenzglass einer wasserklaren Flüssigkeit abgelassen wird.

$11^1/_2$ h. a. m. Exitus im tiefsten Coma. Sektion am 30. VIII. Eitrige Bronchitis, beginnende Cystitis. Infektionsmilz, trübe Schwellung der Nieren.

Beim Herausnehmen des Gehirns zeigen sich die weichen Hirnhäute an einer dem Pons benachbarten Stelle der rechten Kleinhirnhämisphäre, etwas nach aussen vom Porus acusticus internus, mit der Dura verklebt. Beim Versuch, diese Verklebung zu lösen, reisst die erweichte Hirnsubstanz ein und es entleert sich aus dem Riss graugrüne, ausserordentlich zähe schleimartige Flüssigkeit in ziemlicher Menge. Die Pia zeigt in der Gegend des Pons leichte Trübung, an anderen benachbarten Stellen ist sie ödematös durchtränkt. Am äusseren Rande der Kleinhirn-Hemisphäre ist die Gehirnsubstanz blutig imbibiert (Stelle der Punktion). Die Hirnsubstanz ist mäfsig feucht, am Grosshirn und den grossen Ganglien ohne besondere Veränderungen. Im vorderen Teil der rechten Kleinhirnhemisphäre liegt eine Abszesshöhle von 1,5 cm Tiefe, 2,5 cm Breite, 3,2 cm Länge, die nach vorn über dem Pedunculus ad pontem auf die hinteren seitlichen Teile des Pons übergreift und an der oben erwähnten Einrissstelle mit der Oberfläche communiciert. Die Breite der hier noch erhaltenen Hirnsubstanz um den Abszess beträgt nur 2 mm, während weiter nach hinten entsprechend der von Hämorrhagien umgebenen Punktionskanäle die Entfernung von der Oberfläche 2,8 cm beträgt. Die Verfolgung der Punktionskanäle ergibt, dass dieselben zum Teil die ganze Dicke des Gehirnmantels durchsetzen und bis in den Abszess reichen. In der unmittelbaren Umgebung des Abszesses ist die Hirnsubstanz verfärbt, weich, von punktförmigen Hämorrhagien durchsetzt; eine pyogene Membran ist nicht zu erkennen. (Auch die mikroskopische Untersuchung hat eine solche nicht feststellen lassen.) Der Abszessinhalt besteht aus sehr dickflüssigem, zähen grau-grünen Eiter. Bei der im hiesigen pathologischen Institut vorgenommenen bakteriologischen Untersuchung desselben blieben

die Nährböden zunächst steril, erst nach einigen Tagen wuchs eine Reinkultur von Pyocyaneus.

Die Dura mater ist an der Stelle der Verklebung mit der Pia durchbrochen, gelb verfärbt. Der Lage nach entspricht diese Stelle dem Saccus endolymphaticus. Vena jugularis und Sinus enthalten nur Blutgerinnsel, keinen Thrombus. Das Schläfenbein wird in toto herausgenommen, in Formol-Müller fixiert und in der üblichen Weise an Serienschnitten untersucht.

Im folgenden sollen die dabei gefundenen unerwartet ausgedehnten Veränderungen beschrieben werden, wobei ich, um Wiederholungen zu vermeiden, mit dem inneren Ohre beginne.

Mikroskopischer Befund (Taf. II, Fig. 5, Taf. III, Fig. 6 und 7).

Schnecke. In der Schnecke finden sich Veränderungen älteren und jüngeren Datums. Zu den ersteren gehört vor allem eine sehr erhebliche Knochenneubildung sowohl in der Scala tympani wie in der Scala vestibuli. In der Scala tympani ist dieselbe am stärksten ausgeprägt im Beginn der Basalwindung. Hier ist im Bereich der Fenestra rotunda die ganze Scala mit Knochen aufgefüllt, der auch die Einmündung des Aquaeductus cochleae völlig überdeckt und als allmählich sich zuspitzender Knochenwulst bis in den Vorhof hineinreicht (Fig. 5 a). Gegen die oberen Windungen hin nimmt die Ausdehnung der Knochenneubildung in der Scala tympani ab, ist jedoch auch in der Spitzenwindung noch recht erheblich. Anders verhält sich die an die Spindel und das knöcherne Zwischenblatt sich anlehnende Knochenbildung in der Scala vestibuli. Sie ist in der 2. Hälfte der mittleren Windung am umfangreichsten und nimmt nach oben und unten ab, so zwar, dass sie in der Spitzenwindung noch sehr ausgesprochen, am Beginn der Basalwindung nur angedeutet ist (Fig. 5 a, Fig. 6 a). Durch die beschriebene Knochenneubildung ist eine hochgradige Verengerung des Schneckenbinnenraumes zu Stande gekommen, der — und damit kommen wir auf die Veränderungen jüngeren Datums — im Anfange der Basalwindung grösstenteils mit einem zellreichen Granulationsgewebe (Fig. 5 b), in den höheren Windungen mit ganz frischem eitrigem Exsudat ausgefüllt ist (Fig. 6 b), das noch keine Spur einer Organisation erkennen lässt und in der Spitzenwindung am reichlichsten ist. Das junge Granulationsgewebe in der Basalwindung geht vestibularwärts direkt in das weiterhin zu beschreibende, den Vorhof ausfüllende Gewebe von gleicher Beschaffenheit über. Die Lamina spiralis ossea ist in allen Windungen erhalten, dagegen ist von den häutigen Gebilden des Ductus cochlearis nur das Lig. spirale im Anfangsteil der Basalwindung noch zu erkennen. Die Nervenkanäle der Schneckenspindel sind stark erweitert, von einem mehr weniger zellreichen, teilweise stark entzündlich infiltrierten Bindegewebe erfüllt, das nur vereinzelte atrophische Ganglienzellen und degenerierte, keine spezifische Färbung annehmende Nervenfasern enthält. In allen Teilen des N. acusticus, am ausgeprägtesten im vestibularen Abschnitt, findet

sich hochgradige bindegewebige Degeneration, Erweiterung und starke Wandverdickung der Gefässe (Fig. 6, c. d). Spezifische Färbung nehmen nur noch einige Fasern im zentralen Stumpf des Nerven an. In den Lymphspalten zwischen den Nervenbündeln besteht zentralwärts an Intensität abnehmende, kleinzellige entzündliche Infiltration, die sich weiter auf die Gehirnhäute fortsetzt. Die gleichen Veränderungen — Bindegewebsdegeneration, entzündliche Infiltration der Lymphspalten — finden sich im zentralen Verlauf des Facialis nur in geringerem Mafse (Fig. 7 c). Eine Reihe von Nervenbündeln nehmen hier noch spezifische Färbung an. Die Ganglienzellen im Ganglion geniculi sind an Zahl verringert, in ihren Conturen wohl erhalten.

Die knöchernen Wände des Meatus acusticus int., sowie des oberen Facialkanals sind in grosser Ausdehnung in allen Richtungen durch lakunäre Resorption zerstört und dadurch Einbrüche in die benachbarten Hohlräume des Labyrinths zu stande gekommen. So kommuniziert der Facialiskanal dicht hinter dem Ganglion geniculi direkt mit dem Scheitel der Basalwindung. Ferner ist die Knochenwand zwischen Meatus acust. int., Canalis pro nerv. vestib. sup. und oberen Facialiskanal einerseits und Vestibulum andererseits bis etwa zur Höhe der Macula sacculi herab mehrfach breit durchbrochen und die Lücken von Granulationsgewebe ausgefüllt.

Vorhof und Bogengänge: Auch die übrigen Wände des Vorhofs zeigen wenigstens in seiner oberen Hälfte eine so hochgradige Zerstörung, dass nur an dem vielfach allein erhaltenen Endost noch die Konfiguration des Hohlraumes zu erkennen ist. In der Höhe der völlig zerstörten Ampullen des oberen und vorderen Bogengangs fehlt auch dieses, sodass hier eine breite offene Kommunikation mit der Paukenhöhle besteht. Es fehlt ferner völlig die obere und grösstenteils die laterale Wand des Vestibulums in ihren hinteren Partien. Erst von der Höhe des ovalen Fensters abwärts sind grössere Teile der vorderen Wand erhalten, wenn auch in ihrer Dicke stark reduziert (Fig. 7 b). Auffallend ist das verhältnismäfsig gute Erhaltensein der Steigbügelplatte (Fig. 7 a), die ebenso wie das Lig. annulare nirgends ganz durchbrochen ist und nur infolge sehr starker Arrosion ihres knöchernen Rahmens an der Schneckenseite etwas nach aussen luxiert erscheint. Selbst an einer Stelle des hinteren Randes, wo zwei gefässreiche Resorptionsherde, der eine vom Randteil der Stapesplatte, der andere vom gegenüberliegenden Knochenrahmen her, seitlich auf das Ringband übergegriffen haben, ist dieses nicht ganz zerstört, sondern im mittleren Teil gut erhalten. Im unteren Drittel ist an dem hier an der lateralen und vorderen Wand überall erhaltenen Endost die Grenze des Vestibulums deutlich zu erkennen (Fig. 6 f). In die Zerstörung der Vorhofswände sind naturgemäfs auch die Einmündungsstellen der Bogengänge mit hinein bezogen. Nur allein die Ampullargegend des Canalis semicircularis post. ist noch an ihrer Knochenumrahmung erkenntlich, die aber ebenfalls in ausgedehntem Mafse durchbrochen erscheint. Das

Endost hat auch hier lange Widerstand geleistet (Fig. 5 und 6 g). Erst die weiter vom Vorhof entfernt liegenden Teile der Bogengänge sind in grösserem Umfang erhalten und zwar, soweit festzustellen, fast durchweg vollkommen knöchern aufgefüllt (Fig. 7 d). Diese Knochenneubildung ist oft nur durch die differente Anordnung der Lamellen, die weiteren Haversschen Kanäle von der angrenzenden Compacta zu unterscheiden, an anderen Stellen deuten die in ihrer Umgebung noch erkenntlichen Interglobularräume auf ihre Lage in den Labyrinthräumen hin. An mehreren Stellen ist der neugebildete Knochen von der um ihn sich abspielenden Eiterung sekundär arrodiert.

Der ganze Innenraum des Vorhofs, sowie der durch die ausgedehnte Zerstörung seiner Wände und des ihnen aufliegenden kompakten Knochens geschaffene Raum wird nun ausgefüllt teils durch ein mehr weniger entzündlich infiltriertes Granulationsgewebe (Fig. 6 h) in den unteren und vorderen Teilen des Vestibulums gegen die Paukenhöhle hin, teils durch einen grossen Abszess, der lateral und oben den Vorhof umgreift resp. ausfüllt und nach hinten bis an die Dura reichend sich unter dieser nach oben und unten an der hinteren Pyramidenwand ausdehnt (Fig. 6 i), um in der Höhe des völlig von Eiter ausgefüllten Saccus endolymphaticus sie schliesslich an der bereits mikroskopisch sichtbaren Stelle zu durchbrechen. Die Wände des Saccus endolymphaticus sind ebenso wie der Ductus endolymphaticus völlig in dem Zerstörungsprozess aufgegangen (Fig. 5 e). Besonderer Erwähnung bedarf endlich noch der Canal sem. sup. deswegen, weil er in seinem vorderen Schenkel verhältnismäfsig gut erhalten ist. Zwar ist auch seine Wand vielfach bis auf das Endost zerstört, das Lumen aber nur teilweise und zwar mit einem älteren, nur wenig Knochenbildung zeigenden Bindegewebe ausgefüllt, von dem umgeben man sogar noch einen mit homogener Masse ausgefüllten und von platten Endothelzellen umschlossenen Hohlraum als Rest des häutigen Bogenganges erkennen kann. Wo der Übergang zu der im hinteren Schenkel erkennbaren Knochenneubildung stattfindet, lässt sich nicht mehr angeben, da das horizontale Verbindungsstück bei der Präparation eröffnet und teilweise entfernt wurde.

Die Veränderungen im Can. sem. sup. führen uns zur Betrachtung der Veränderungen in den Mittelohrräumen. Es findet sich hier die mediale Wand des Recessus epitympanicus und eines grossen Teiles der Paukenhöhle ausgekleidet mit einer Cholesteatommatrix, unter der ein dickes Bindegewebspolster liegt. Der von diesem überzogene Knochen der Labyrinthkapsel ist, wie aus der obigen Beschreibung hervorgeht, in grosser Ausdehnung durch lakunäre Resorption zerstört. Direkt lässt sich der Einbruch des Cholesteatoms in die Labyrinthräume beobachten am vorderen Schenkel des Can. sem. sup. und der Ampullargegend dieses und des horizontalen Bogengangs. Hier reichen die auffallend langen, vielfach verzweigten Papillen der Cholesteatommatrix bis in die

ursprünglichen Hohlräume des Labyrinths hinein. In verschiedenen Ebenen getroffen ähneln sie hier und da einem Plattenzellenkarzinom (Fig. 7 f). Im Epithel der Matrix selbst finden sich nicht selten abgeschnürte, mit abgestossenen Plattenepithelien gefüllte cystische Räume. Wie der horizontale Teil des N. facialis liegt auch sein absteigender Teil überall frei, vielfach nur durch das stark verdickte Perineurium von der Auskleidung der Mittelohrräume getrennt (Fig. 7 g). Diese Auskleidung besteht auch in der Nische des ovalen Fensters aus einem von der Cholesteatommatrix überzogenen Bindegewebe mit dickwandigen Gefässen und reichlichen cystischen Räumen, die mit kubischem oder zylindrischem Epithel ausgekleidet sind. An den oben erwähnten Durchbruchsstellen geht dieses Binde- resp. Granulationsgewebe direkt in das den Vorhof füllende über und begrenzt gleichzeitig nach aussen und hinten den oben beschriebenen Abszess, sodass dieser gewissermafsen abgeschlossen erscheint. In diesem von der Cholesteatommatrix überzogenen Bindegewebspolster der Paukenhöhle macht sich eine nach unten an Intensität zunehmende strich- und herdweise kleinzellige Infiltration geltend, die etwa in der Höhe der Eminentia pyramidalis zu eitriger Einschmelzung und fistulösem Durchbruch der Cholesteatommatrix selbst geführt hat. Gegenüber dem Austritt des stark bindegewebig degenerierten M. stapedius aus seinem mehrfach arrodiertem Knochenkanal findet sich, von konzentrischer Bindegewebshülle umgeben, noch ein offenbar der Amboss-Steigbügelverbindung angehöriger stark rarefizierter Rest der Gehörknöchelchen. Die runde Fensternische ist ebenfalls ausgefüllt von einem reichlich Cysten enthaltenden Bindegewebspolster. Trotzdem die Labyrinthkapsel hier bis fast auf das Endost zerstört ist, ist die Membran des runden Fensters grösstenteils erhalten, und verdickt, nur etwa im unteren Drittel ist sie eitrig eingeschmolzen und hat das hier stark entzündlich infiltrierte Granulationsgewebe von der Paukenhöhle her, die Knochenauffüllung der Scala tympani in der Basalwindung arrodiert (Fig. 5 c). In den tieferen Teilen der Paukenhöhle fehlt die Cholesteatommatrix, die Schleimhaut zeigt, soweit sie erhalten, starke papillomatöse Wucherung und Cystenbildung, entstanden durch Abschnürung der Epitheleinsenkungen. Die kleinzellige Infiltration ist durchweg sehr erheblich und betrifft auch das Epithel. Soweit letzteres in seiner Form zu erkennen, zeigt es zylindrischen Bau, dort, wo es an den sich deutlich markierenden Grenzsaum der Cholesteatommatrix stösst, ist es dagegen ein kubisches (Übergangs-) Epithel.

Knochenveränderungen: Die ausserordentlich ausgedehnten Veränderungen des Knochens der Felsenbeinpyramide verlangen eine gesonderte Besprechung. Zerstörung und Neubildung gehen dabei nebeneinander her, erstere überwiegt jedoch in ganz kolossalem Mafse. Die Vernichtung des Knochens erfolgt sowohl durch lakunäre Einschmelzung wie durch Nekrose, wobei erstere das pathologische Bild beherrscht. Nicht allein in der Umgebung des Abszesses, sondern, soweit aus der

Untersuchung ersichtlich, über die ganze Felsenbeinpyramide ausgedehnt, findet sich sehr lebhafter Knochenabbau durch ein junges gefässreiches, mehr weniger infiltriertes Bindegewebe mit Hilfe massenhafter, in Lakunen eingebetteter Osteoklasten (Fig. 5d, Fig. 6e e_1; Fig. 7h). Der Resorptionsprozess geht aus vorwiegend von der periostalen Auskleidung des Meatus acusticus internus, des oberen Facialiskanals, sodann von der Dura, endlich von dem die Paukenhöhlenlabyrinthwand überziehenden Bindegewebspolster und erstreckt sich bis in den tympanalen Abschnitt der Tube hinein. Aber auch von den Markkanälen der Spongiosa, namentlich gegen die Pyramidenspitze hin, erfolgt die Knocheneinschmelzung. Dieselben sind stark erweitert, mit Granulationsgewebe gefüllt. Doch ist hier an den vom Abszess entfernten Stellen der Resorptionsprozess meist schon zum Stillstand gekommen, das Granulationsgewebe in bindegewebiger Umwandlung begriffen, die Höhlenwände glatt, vielfach mit Osteoblasten besetzt. In geringerem Mafse, entsprechend ihrem geringen Gefässreichtum sind Resorptionsvorgänge an den Knochenkanälen der durchweg sklerotischen Compacta zu erkennen. Ganz passiv verhält sich der Zerstörung gegenüber die eigentliche Labyrinthkapsel. Selbst die durch das andrängende Granulationsgewebe direkt eröffneten Interglobularräume zeigen nicht die geringste Zellproliferation oder Reaktion. Dort wo Granulationsherde scheinbar abgeschlossen in der Labyrinthkapsel liegen, lässt sich auf den Serienschnitten stets ihr Zusammenhang mit der von aussen einsetzenden lakunären Einschmelzung feststellen. Eine vom Endost der noch erhaltenen Labyrinthräume ausgehende Resorption findet sich nicht. Neben der Einschmelzung tritt die Nekrose an Ausdehnung zurück. Sie betrifft die dem Abszess unmittelbar angrenzenden Partien, wo der im übrigen noch gut färbbare Knochen vielfach abgestorbene Randbezirke erkennen lässt. Kleinere und kleinste völlig abgestorbene Knochentrümmer liegen ausserdem im Abszess und dem benachbarten Granulationsgewebe als losgelöste Sequester, dann scheint aber nach der mangelhaften Färbung der Knochenkörperchen und den leeren Knochenkanälen zu schliessen ein ausgedehnter Knochenbezirk der hinteren Pyramidenfläche der Nekrose anheimzufallen (Fig. 6 und 7k). Er erstreckt sich nach vorne bis zum Meatus acustic. int. nach hinten und unten bis in die Gegend des Saccus endolymphaticus und schliesst den grössten Teil des knöchern aufgefüllten hinteren Bogengangs in sich ein. Besonders bemerkenswert ist endlich, dass auch die noch erhaltenen knöchernen Teile des Modiolus der Schnecke, namentlich an der Basis Strukturveränderungen zeigen, die auf beginnende Nekrose schliessen lassen, welche sich auch auf die Lamina spiralis ossea und einen Teil der Knochenneubildung in der Basalwindung zu erstrecken scheint.

Es muss hierzu jedoch bemerkt werden, dass unsere üblichen Färbemethoden, wie das neuerdings auch Lange (Passows Beiträge, Bd. I) für die Labyrinthkapsel betont hat, nicht ausreichen, um mit Sicherheit

eine beginnende Nekrose zu erkennen, sodass wir uns auch in unserem Falle nur mit aller Reserve hierüber aussprechen wollen. Eine Färbung der Schnitte mit Thionin nach Schmorl liess auch in den scheinbar nekrotischen Bezirken an der hinteren Pyramidenfläche fast durchweg ausgezeichnet die Knochenhöhlen hervortreten; nur in einzelnen Partien des Modiolus wurden sie vermisst, doch erlaubt unsere geringe Erfahrung mit dieser Methode es nicht, daraus weitgehende Schlüsse zu ziehen.

Was endlich die Knochenneubildung anbetrifft, so findet sich dieselbe vorwiegend an den am weitesten nach aussen gelegenen resp. an die Cholesteatommatrix angrenzenden Knochenpartien, hier sogar in unmittelbarster Nachbarschaft des Abszesses sowohl an der medialen Wand des Recessus epitympanicus, als an der Promontorialwand und der noch erhaltenen Aussenwand des Vorhofs, wo das sich durch Färbung, Menge und Gestalt der Knochenkörperchen deutlich abhebende osteoide Gewebe als dünnerer oder dickerer Belag die stark arrodierten Reste der Labyrinthkapsel bekleidet.

Epikrise: Fragen wir uns nun, wie haben wir uns die Entwickelung des pathologischen Prozesses bis zu der durch die Autopsie aufgedeckten Höhe vorzustellen und wie ist derselbe mit dem klinischen Bild in Einklang zu bringen? Bei der weit vorgeschrittenen Zerstörung bieten sich der Beantwortung dieser Frage manche Schwierigkeiten, doch dürfte die folgende Darstellung den Tatsachen am meisten entsprechen.

Die Patientin litt seit etwa 10 Jahren an Ohreiterung, über deren Ätiologie nichts zu eruieren ist und die zur Cholesteatombildung führte. Vor längerer Zeit, wahrscheinlich auch bereits vor Jahren, erfolgte ein Labyrintheinbruch mit diffuser Entzündung des Labyrinthinnern. An welcher Stelle dieser Einbruch statthatte, lässt sich nur vermuten. Es dürfte eine Stelle lateral vom ovalen Fenster, wahrscheinlich die Ampullargegend des horizontalen Bogengangs gewesen sein, wo bei der mikroskopischen Untersuchung auch jetzt eine breite Labyrinthfistel gefunden wurde: hierfür spricht auch, dass der Nerv. facialis an dieser Stelle bei der Operation vollkommen frei liegend gefunden wurde. Die Fenster sind jedenfalls nicht durchbrochen worden. Die diffuse Labyrinthitis kam zum Stillstand, das Exsudat wurde organisiert und in dem so gebildeten Bindegewebe trat ausgedehnte Knochenneubildung auf, wie sie noch jetzt in der Schnecke und in den Resten der Bogengänge nachzuweisen ist. Der völlige Schwund des häutigen Apparates, die ausgesprochene atrophische Degeneration der Ganglienzellen und Nervenelemente sind ebenfalls als Folge der alten Labyrinthitis anzusehen.

Der Umstand, dass im Vorhof kein neugebildeter Knochen zu erkennen ist, lässt darauf schliessen, dass hier ein von der Eiterung in der Paukenhöhle durch die Fistel direkt fortgeleiteter Reizzustand bestehen blieb.

Der alte Labyrintheinbruch mit der sich anschliessenden Labyrinthitis hat sicherlich klinisch Erscheinungen hervorgerufen. Wenn solche von der Patientin nicht angegeben wurden, so dürfte dies darauf zurückzuführen sein, dass bei der Indolenz vieler Patienten gegen ihr langjähriges zur Gewohnheit gewordenes Ohrleiden derartige Krankheitssymptome auf andere Ursachen zurückgeführt werden und später der Erinnerung entschwinden. Ein genaues, daraufhin gerichtetes Examen würde vielleicht noch diesbezügliche Resultate zu Tage gefördert haben. Fest steht nach dem mikroskopischen Befund soviel, dass die überstandene Labyrinthitis klinisch völlige Taubheit auf dem befallenen Ohr und gänzliche Unerregbarkait des statischen Apparates zur Folge gehabt hat. Dies würde eine daraufhin gerichtete Untersuchung zweifellos ergeben haben. Aus den oben erwähnten Gründen wurde eine solche bei der Aufnahme der Kranken unterlassen und dann bei dem zunächst günstigen Verlauf nach der Operation leider nicht nachgeholt. Es erklärt sich so auch, dass trotz der Labyrinthfistel bei der Aufnahme weder subjektive noch objektive Reizerscheinungen seitens des Labyrinths vorhanden waren. Laut Anamnese traten ca. 4 Wochen vor der Aufnahme, offenbar infolge mechanischer Behinderung des Sekretabflusses, Schmerzen in dem bis dahin keine subjektiven Beschwerden verursachenden Ohre auf. Pathologisch-anatomisch dürfte denselben eine akute Exacerbation der Eiterung zu Grunde gelegen haben, die schliesslich zu einer akuten Mastoiditis führte, welche sich 3 Tage vor der Aufnahme auch äusserlich in schmerzhafter Schwellung auf dem Processus mastoid. dokumentierte. Diese Entzündung musste sich natürlich im Innern des Ohres auch auf die gesamte Cholesteatommatrix erstrecken, zu Infiltration derselben führen und bei der anzunehmenden alten Fistelbildung das Labyrinth in Mitleidenschaft ziehen. Hier kam es zu akuter eitriger Einschmelzung des Knochens, die sich gegen die hintere Pyramidenfläche ausdehnte, in der Umgebung des Saccus endolymphaticus zu einem Extraduralabszess, Empyem des Saccus, Durchbruch des Duralblattes der Saccuswand nach vorheriger Verklebung der Dura mit der Gehirnoberfläche, schliesslich zur Entstehung eines Kleinhirnabszesses führte. Dieser Zerstörungsprozess an der hinteren Pyramidenfläche ist durch die Operation

nicht zum Stillstand gekommen, vielmehr während der ganzen $2^1/_2$ monatlichen Zeit der Behandlung fortgeschritten, während durch die operative Eröffnung der Cholesteatomhöhle hier an den den Mittelohrräumen zugewandten Teilen die Eiterung zurückgehen, das Exsudat durch Organisation sich in Granulations- und junges Bindegewebe umwandeln, ja durch Osteoblasten osteoide Substanz gebildet werden konnte. Wir sehen deshalb diese zur Heilung tendierenden Vorgänge überall an den an die Cholesteatommatrix grenzenden Teilen des Mittel- und inneren Ohres: am vorderen Schenkel des Can. sem. sup., der Ampullargegend dieses und des horizontalen Bogengangs, den äusseren Teilen des Vestibulums, der Paukenhöhlenlabyrinthwand. Dementsprechend fand sich auch bei der am 2. VIII. schon wegen Verdachts einer intrakraniellen Komplikation vorgenommenen Operation die Radikalhöhle mit gut aussehenden festen Granulationen ausgekleidet und war nirgends Eiter in grösseren Mengen sichtbar. Begreiflich erscheint uns danach, dass der ganz in der Tiefe sich abspielende Eiterungsprozess zunächst keinerlei Erscheinungen machte, doch muss auf den durch ihn ausgeübten Reiz wohl die auffallend starke Granulationsbildung im hinteren oberen Teil der Wundhöhle zurückgeführt werden. Dass ein solcher Reiz auf das Bindegewebspolster der Mittelohrräume stattfand dokumentiert sich histologisch durch die kleinzellige Infiltration desselben und schliessliche eitrige Einschmelzung der Cholesteatommatrix von der man wohl annehmen darf, dass sie von innen her erfolgte. Dass die Eiterung in und um den Saccus endolymphaticus nicht etwa schon anlässlich des ersten Labyrintheinbruches entstand, geht mit Sicherheit daraus hervor, dass sie sekundär die von der ausgeheilten Labyrinthitis her knöchern aufgefüllten Bogengänge arrodiert hat. Der von der Eiterung an der hinteren Pyramidenfläche ausgehende Reiz ist fernerhin als Ursache für die auf allen Seiten das Labyrinth umgreifende lakunäre Resorption des Knochens mit all ihren oben geschilderten Folgen zu betrachten. Bis zum 15. VII., also 4 Wochen lang post operationem machte der fortschreitende Zerstörungsprozess im Knochen klinisch absolut keine Erscheinungen, die Patientin erholte sich sehr, das Allgemeinbefinden war ungestört. Erst mit diesem Tage setzten leichte abendliche Temperatursteigerungen ein, Pat. klagte über geringe ziehende Schmerzen im Hinterkopf und Gefühl von Steifigkeit des Genickes: damals konnte man aus diesen gänzlich unsicheren Symptomen noch nicht mit Sicherheit auf eine otogene intrakranielle Komplikation schliessen, zumal der Befund auf der rechten Lungenspitze auch an

eine Tuberkulose denken liess. Nachträglich wird man nicht fehlgehen, wenn man die genannten Symptome als die ersten Zeichen der begonnenen Infektion des Cerebellums anspricht. Aus der Beschaffenheit des Gehirnabszess auf das Alter desselben schliessen zu wollen, ist bekanntlich nicht immer angängig. Weder die Grösse des Abszesses noch die Beschaffenheit seines Inhalts und seiner Wandung — Vorhandensein einer pyogenen Membran — lassen sich mit Sicherheit für die Altersbestimmung verwerten. Immerhin widerspricht der lokale Befund am Abszess in unserem Fall in keiner Weise der Annahme, dass die cerebellare Infektion vor etwa 6 Wochen begonnen habe. Die klinischen Symptome waren so unbestimmt, dass man bei der infolge höheren Temperaturanstiegs ratsam erscheinenden Explorativ-Operation am 2. VIII. über den zu erwartenden Befund gänzlich im unklaren war. Es wird deshalb zunächst auf den Sinus vorgegangen, dessen Wand an ihrem hinteren Umfang zwar etwas verfärbt erscheint, der aber normale Konsistenz hat und bei der Punktion flüssiges Blut enthält. Die beabsichtigte Exploration der hinteren Schädelgrube musste wegen starker Blutung aus einem Emissar aufgegeben werden. Die Temperatur stieg noch einige Tage nach der Operation und nahm fast pyämischen Charakter an, doch fehlten die Schüttelfröste, sodass von der anfänglich beabsichtigten Jugularisunterbindung Abstand genommen wurde, zumal Puls und Allgemeinbefinden dauernd auffallend gut waren.

Vom 8. bis 25. VIII. folgte dann ein erneutes Latenzstudium, wie es bei Hirnabszessen so häufig angetroffen wird und das nur am 9. VIII. durch leichten Frost mit Temperaturanstieg auf 38,6 vorübergehend unterbrochen wurde. Die Patientin fühlte sich während dieser Zeit durchaus wohl. Der lokale Heilungsverlauf an der Wunde war ein völlig befriedigender. Erst mit dem 25. VIII. setzten stürmische Erscheinungen ein, die, sich allmählich steigernd, schliesslich an dem Vorhandensein eines Gehirnabszesses keinen Zweifel mehr liessen: cerebrales Erbrechen, heftige Schmerzen im Hinterkopf, Pulsverlangsamung, zunehmende Benommenheit, Nystagmus, besonders beim Blick nach der kranken Seite. Was letzteren anbetrifft, so ist derselbe bei der durch die mikroskopische Untersuchung festgestellten völligen Zerstörung des statischen Apparates des rechten Ohres als zweifellos cerebellarer Natur aufzufassen. Die am 29. VIII. vorgenommene letzte Operation mit Aufdeckung der mittleren und hinteren Schädelgrube, Punktion und Inzision von Keinhirn- und Temporallappen führte leider nicht zur Feststellung des Abszesses, wenngleich nach dem Sektionsbefund angenommen werden

muss, dass man mit dem Skalpell bis in das Innere des Abszesses gelangte. Die dicke Beschaffenheit des Eiters verhinderte denselben am Ausfliessen. Der Exitus dürfte beschleunigt sein durch die bei der Sektion festgestellte ganz frische Meningitis, welche dem histologischen Befunde nach von einer frischen Entzündung der noch vorhandenen Schneckenhohlräume auf dem Wege der Lymphbahnen des Nervus acusticus induziert ist. Diese Labyrinthitis ist nicht älter als 1 bis 3 Wochen, da noch jede Anzeichen einer beginnenden Organisation fehlen. Da der grösste Teil der Basalwindung fast frei von frischem Exsudat ist und dieses erst in den höheren Windungen in grösserer Menge sich findet, ist wohl anzunehmen, dass die frische Infektion des Schneckeninnern nicht vom Vorhof aus fortgeleitet ist, sondern dort stattgefunden hat, wo am Übergang der Basal- in die mittlere Windung eine völlige Zerstörung der Schneckenkapsel und Kommunikation mit dem oberen Facialiskanal erfolgt ist. Sichere klinische Erscheinungen hat die Labyrinthitis acuta nicht gemacht, bei der Lage der Sache waren solche auch nicht zu erwarten, ebensowenig war die beginnende Meningitis mit Sicherheit zu diagnostizieren.

Um die pathologisch-anatomisch und klinisch wichtigsten Momente unseres Falles noch einmal hervorzuheben, so illustriert derselbe zunächst in sehr prägnanter Weise das Zustandekommen der Taubheit beim Chlesteatom durch vor längerer Zeit überstandene Labyrinthitis diffusa. Er schliesst sich damit unserem Fall II und den von Siebenmann-Nager (l. c.) beschriebenen Fällen an; jedoch lässt die ausgedehnte Knochenneubildung in allen Labyrinthräumen mit fast völligem Zugrundegehen der häutigen Teile auf einen weit intensiveren primären Entzündungsprozess schliessen, als wir ihn in jenen Fällen annehmen dürfen. Ebenso wie unser voriger unterscheidet sich auch dieser Fall von den durch Siebenmann-Nager publizierten durch das Bestehen einer alten Durchbruchsstelle vom Mittelohr ins Labyrinth.

Interessant ist des Ferneren die ausserordentlich weitgehende Zerstörung des Knochens, wie sie in solcher Ausdehnung selten zur Beobachtung kommen dürfte. Es ist dies ja leicht erklärlich, da meist schon vorher der Eintritt von Komplikationen den letalen Ausgang herbeizuführen pflegt oder bei günstiger Lage durch Operation Heilung erzielt wird. Es müssen schon eine Reihe ganz besonderer Momente mitwirken, um uns so fortgeschrittene Zerstörungsprozesse vor Augen zu führen. Hierzu ist wohl in erster Linie die fast völlige knöcherne

Auffüllung der Labyrinthräume zu rechnen, die eine Verlegung der häufigsten Infektionswege der Meningen resp. des Gehirns zur Folge hatte. Es musste erst der sehr harte Knochen in der Umgebung des Saccus endolymphaticus eingeschmolzen und auf indirektem Wege der Saccus infiziert werden, denn so müssen wir uns das Zustandekommen des Empyems in demselben wohl erklären. Die Verfolgung der Schnittserie ergibt, dass der Durchbruch der Dura in der Höhe des Saccus endolymphaticus von einem Empyem desselben aus erfolgt ist. Bei der hochgradigen Knocheneinschmelzung in der Umgebung des Saccus, der ganz in die Eiterung aufgegangen ist, lässt sich nicht mehr entscheiden, ob und wie weit auch der Extraduralabszess an der hinteren Fläche der Pyramide für die Zerstörung der Dura verantwortlich gemacht werden muss (cf. Wagner, A. f. O., Bd. 68).

In den mikroskopisch nachweisbaren Strukturveränderungen am Modiolus der Schnecke und den angrenzenden Teilen dürfen wir vielleicht mit der oben begründeten Reserve den ersten Beginn einer isolierten Schneckennekrose erblicken und annehmen, dass es beim Fortleben der Patientin zur Sequestrierung und Ausstossung von Teilen der Schnecke gekommen wäre, wie dies bei einer Beobachtung von Lauff der Fall war, wo mehrere Monate nach der wegen chronischer Mittelohreiterung mit Fisteln im lateralen Bogengang vorgenommenen Radikaloperation die Exfoliation der Schnecke erfolgte und dann schnelle Heilung eintrat[1]). Ich möchte fernerhin die Aufmerksamkeit lenken auf das trotz der ausgedehnten Zerstörung der Labyrinthwände lange Intaktbleiben der Fensterverschlüsse. Die Einschmelzung eines Teils der Membrana tymp. secundaria ist jedenfalls erst sehr jungen Datums. Es spricht dieser Befund für die jüngst von Lange[2]) geäusserte Auffassung, wonach sekundäre Durchbrüche der Labyrinthfenster notwendigerweise namentlich dann auftreten, wenn die anderswo eingebrochene Infektion zu einer Nekrose der Weichteile des Labyrinths geführt hat. Eine solche ist aber in unserem Falle bisher zweifellos noch nicht eingetreten, wenigstens ist das Endost noch lebensfähig wie sein weitgehender Widerstand gegen die Zerstörung, die von ihm an verschiedenen Stellen ausgehende Knochen- und Bindegewebsneubildung die gute Färbung seiner Kerne beweist. Wenn eine innere, d. h. von den Knochenkanälen der Labyrinthkapsel ausgehende Resorption im

[1]) Referiert: Zentralbl. f. Ohrenheilk. 1907, S. 323.
[2]) Passows Beiträge. Bd. 1.

Gegensatz zum Verhalten der gleichen Kanäle der Spongiosa nicht konstatiert werden konnte, trotzdem der Knochen zweifellos noch lebensfähig war, so stimmt dies mit einer von Scheibe gemachten gleichen Beobachtung in einem Fall von akuter Otitis media überein [1]). Dass auch in der Labyrinthkapsel eine innere Resorption vorkommt, zeigen die von Politzer beschriebenen Befunde von zirkumskripten Granulationsherden innerhalb der Kapsel, die nirgends einen Zusammenhang mit der vom Endost ausgehenden anderweitigen Einschmelzung erkennen liessen und wohl eine andere Erklärung nicht zulassen [2]).

Beachtenswert ist endlich noch das Verhalten des Facialis, der sich bis zum Ende funktionell völlig intakt erwies, trotzdem die histologische Untersuchung schwere pathologische Veränderungen an ihm aufdeckte. Wie hochgradig die Zerstörung in dem Nerven sein kann, ohne dass sie Lähmung zur Folge hat, zeigt schon ein von Moos [3]) beschriebener Fall, in dem infolge von Meningitis purulenta im zentralen Verlauf des Facialis beiderseits starke eitrige Infiltration bestand, die namentlich auch das Ganglion geniculi teilweise zerstört hatte. Trotzdem wurden im Krankheitsverlauf nur als Reizerscheinung aufzufassende Zuckungen in der Gesichtsmuskulatur, keine Lähmung beobachtet. Auf ein gleiches Verhalten des erkrankten Facialis weisen Steinbrügge [4]) und Habermann [5]) hin. Ausgedehnte chronische interstitielle und parenchymatöse Neuritis bei völlig erhaltener Funktion weist der Nerv auch in einem Fall von Herzog (Labyrintheiterung und Gehör) bei Mittelohrtuberkulose auf, während im allgemeinen gerade gegen Tuberkulose die Widerstandsfähigkeit des Nerven gering zu sein pflegt. Auch trotz ausgedehnter Blutungen und lymphoider Infiltrate in seiner Substanz im Verlauf von Ohraffektionen bei lymphomatösen Allgemeinerkrankungen braucht die Funktion nicht gestört zu sein, wie Alexander [6]) festgestellt hat.

Was die klinische Seite des Falles anbetrifft, so beweist er uns einmal wieder, dass es ausserordentlich schwierig, ja unmöglich sein kann, die Ausdehnung des Erkrankungsprozesses bei der und durch die Operation festzustellen. Es fragt sich, ob es selbst bei vor der Operation

[1]) Z. f. O., Bd. 48, S. 71.
[2]) A. f. O., Bd. 65, S. 174.
[3]) Z. f. O., Bd. 23.
[4]) Z. f. O., Bd. 15.
[5]) Z. f. Heilkunde, Bd. 7.
[6]) Z. f. Heilkunde, Bd. 27.

diagnostizierter Zerstörung des Labyrinths gerechtfertigt gewesen wäre, dasselbe operativ in Angriff zu nehmen, was wohl nur mit Opferung des Facialis möglich gewesen wäre. Gerade der Umstand, dass die Taubheit bei Cholesteatom gar nicht selten als Folgeerscheinung einer längst in Heilung übergegangenen Labyrinthitis aufzufassen ist, lässt uns ein abwartendes Verhalten beim Fehlen jeglicher akuter Reizerscheinungen berechtigt, ja empfehlenswert erscheinen. Die ebenfalls genugsam bekannte Schwierigkeit der klinischen Diagnose intrakranieller Komplikationen, verbunden mit dem ungünstigen Sitz des Abszesses ganz in der Tiefe an der hinteren Pyramidenwand, nach aussen abgeschlossen durch ein dickes Granulationspolster, das dem Eiter den Durchtritt verwehrte, und unvorhergesehene Komplikationen (Blutung aus dem Emissar) haben auch bei der zweiten Operation eine Auffindung des Krankheitsherdes verhindert und als dann klinisch die Diagnose Kleinhirnabszess gesichert war, wurde die Entleerung desselben, trotzdem das punktierende Messer bis in die Abszesshöhle vordrang, durch die zähe Beschaffenheit des dickflüssigen Eiters verhindert. Wir müssen hieraus die Lehre ziehen, dass es unter Umständen von grosser Wichtigkeit sein kann, die Inzisionsöffnung im Gehirn mit der Kornzange zu erweitern, um die Entleerung des Eiters herbeizuführen. Hansberg hat auf diesen Umstand unter Mitteilung eines ähnlichen Falles hingewiesen (Z. f. O. 44, S. 357).

Fall IV.

Mehrfach rezidivierendes Cancroid der Ohrmuschel: Übergang auf Warzenfortsatz. Schläfenbeinschuppe. Paukenhöhle: Facialislähmung. Labyrintheinbruch durch den horizontalen und hinteren vertikalen Bogengang. ausgedehnte Zerstörung der Compacta und Spongiosa des Felsenbeins unter der zum grossen Teil mitergriffenen Dura der mittleren und hinteren Schädelgrube. Saccus endolymphaticus und zentrales Drittel des Ductus in der Geschwulstwucherung aufgegangen. Eitrige Entzündung in den Bogengängen, zirkumskripte produktive Entzündung in einem Teil des Vorhofs. entzündliche von einer frischen Meningitis induzierte Reizung in der Schnecke (Taf. IV, Fig. 8 u. 9).

Sch., Joachim, 69 Jahre. Pat. kam am 12. Mai 05 in poliklinische Behandlung mit einem Ulcus, das die obere Hälfte des Helix der linken Ohrmuschel in einer Ausdehnung von 4 cm einnahm und sich hauptsächlich auf die hintere Fläche der Muschel ausbreitete. Das Ulcus soll aus einem vor etwa einem Jahre zuerst bemerkten warzen-

ähnlichen Tumor entstanden sein. Die histologische Untersuchung ergab Plattenepithelkarzinom. Am 15. Mai 05 wurde der grösste Teil der Ohrmuschel mit dem Lobulus in der Ansatzlinie von obenher abgetragen, um narbigen Verschluss des häutigen Gehörgangs zu verhüten, jedoch ein kleiner Teil der Cavitas conchae um den Gehörgangseingang erhalten, was bei der Beschränkung der Neubildung auf den freien Rand der Ohrmuschel erlaubt erschien. Der Patient bleibt bis zum Februar des Jahres 1906 rezidivfrei; ein damals auftretendes kleines Narbenrezidiv wird lokal umschnitten und exzidiert, da eine grössere Operation verweigert wurde. Der Patient stellt sich dann erst Anfang März 1907 wieder vor mit der Angabe, das linke Ohr »nässe«. Es fand sich ein erneutes Rezidiv an dem Rest der Cavitas conchae, das nicht bis an den Gehörgang heranreichte. Da Patient auch jetzt noch eine gründliche Entfernung ablehnte, wird die erkrankte Stelle ausgiebig mit dem Paquelin verschorft.

Das Karzinom breitet sich in den folgenden Wochen nach der Tiefe und Fläche weiter aus und wurde durch eine Röntgenbehandlung im April eher im Wachstum beschleunigt. Endlich am 3. Juni, als bereits der Knochen in ausgedehntem Maſse erkrankt war, entschliesst sich Pat. zur Operation, bei der es jedoch trotz ausgiebiger Fortnahme des erkrankten Proc. mast. bis ins Antrum und zum Sinus transvers., des Gehörgangs und von Teilen der mitergriffenen Parotis nicht gelingt, die Geschwulst radikal zu entfernen. Die anfänglich sich verkleinernde Wunde nimmt bald wieder an Tiefe und Umfang zu. Ende Dezember trat komplete Facialislähmung ein, Anfang des Jahres 1908 langsam sich verstärkender Schwindel mit Abweichung nach rechts und Nystagmus. Die Untersuchung des Gehörs ergab damals noch eine mäſsige Mittelohrschwerhörigkeit. Weber nach r., Rinne —, c durch Luftleitung verkürzt gehört.) Ende Mai umfasste das enorm sezernierende, stinkende Ulcus einen grossen Teil des Schädels in der Umgebung des früheren Gehörgangs, nach vorne lag das Kiefergelenk frei, nach unten war ein grosser Teil der Sterno-cleido mastoideus ulzerös zerfallen, nach oben die Squama temporalis in grosser Ausdehnung zerstört, sodass die Dura blosslag. Schwindel beim Stehen und Gehen, Abweichung nach rechts bestanden nach wie vor. Das Gehör konnte bei dem sehr ängstlichen, schwer zu fixierenden Patienten nicht mehr exakt geprüft werden. Am 20. Mai erfolgte starke arterielle Blutung aus der Maxil. intern., am 5. Mai der Exitus unter den Erscheinungen hochgradigen Marasmus; Benommenheit und Halluzinationen in den letzten Tagen.

Bei der allein gestatteten Sektion des Schädels zeigte sich die freiliegende Dura der Schläfengegend auf etwa $^1/_2$ cm verdickt, mit erbsengrossen weissen Tumoren bedeckt. Die Pia ödematös, stark hyperämisch, sonst ebenso wie das Gehirn makroskopisch ohne Veränderungen. Die grossen Halsgefässe nicht thrombosiert. Der obere Teil der M. sterno-cleido mast. teils schwielig verändert, teils von Karzinom

durchsetzt. An dem herausgenommenen Felsenbein erkennt man makroskopisch, dass die Paukenhöhle völlig frei liegt, ihre Wand ist von einem dicken Granulationspolster überzogen, in dem von den Gehörknöchelchen nichts mehr deutlich zu erkennen ist. Hinter dem ovalen Fenster ist der Facialiskanal völlig zerstört, vom Nerven nichts mehr zu sehen. Die Labyrinthkapsel ist in der Gegend des Wulstes des horizontalen und des Scheitels des horizontalen und vertikalen Bogengangs stark arrodiert. Die betreffenden Bogengänge sind breit eröffnet und als mehr weniger geschlossene Rinnen sichtbar. Proc. mastoideus, Antrum und Rec. epitympanicus völlig in dem Ulcus aufgegangen. Der Duralüberzug der oberen und hinteren Pyramidenfläche ist trübe, samtartig, weissgelblich durchschimmernd. Am Acusticus, der bei der Herausnahme des Gehirns teilweise ausgerissen ist, makroskopisch nichts abnormes.

Die mikroskopische Untersuchung des Felsenbeins ergab folgendes:

Mikroskopischer Befund.

Mittelohr: Die mediale Paukenhöhlenwand ist bedeckt mit einem dicken, von Karzinomzapfen völlig durchsetzten Gewebspolster (Fig. 8a), dem eine Eiterschicht auflagert und das selbst mehr weniger entzündlich infiltriert ist. Das Karzinom zeigt den Bau eines Plattenepithelkrebses mit reichlichen Hornperlen. Neben den krebsigen Bestandteilen finden sich im Gewebe reichlich cystische mit abgestossenen Epithelien gefüllte Räume. Gegen das Ostium tympanicum hin sind noch Reste der stark verdickten polypösen Mittelohrschleimhaut erkenntlich, das zylindrische Epithel erhalten. Die Geschwulstwucherung füllt die Nische zum ovalen Fenster fast völlig aus (Fig. 9 a), dringt tief in den Sinus tympani und bedeckt auch den Boden der Nische des runden Fensters. Die Membrana tympani secundaria ist bis auf einige Verwachsungsstränge mit der gegenüberliegenden Knochenwand frei und intakt. Von Gehörknöchelchen ist nur der Stapes erhalten, ganz in Karzinomgewebe eingebettet, das auch unterhalb des Capitulum tief in seine Substanz eingedrungen ist. Stapesplatte samt Ringband sind intakt (Fig. 9 st). Von den übrigen Gebilden der Paukenhöhle erkennt man die ebenfalls von Geschwulstmassen durchsetzten Mm. stapedius und Tensor tympani (Fig. 9 A), welch letzterer vollkommen wachsartig degeneriert erscheint. Die knöcherne Wand des Facialis ist bis zum Ganglion geniculi zerstört, der Nerv im absteigenden Teil völlig in die Krebswucherung aufgegangen, während er weiter nach oben als hochgradig degenerierter, von Geschwulstzellen durchsetzter Strang noch erkenntlich ist. Auch im Ganglion sind normale Nervenfasern nicht mehr zu unterscheiden, die Ganglienzellen geschrumpft, im Gewebe Reihen von Geschwulstelementen sichtbar (Fig. 8 f). Die äussere Labyrinthwand ist verschiedentlich unter Bildung reihenweiser Osteoklasten von dem Karzinom arrodiert, im Bereich des Wulstes des horizontalen Bogengangs bis zur Ampullargegend und abwärts bis zur Gegend der Macula utriculi viel-

fach bis auf das Endost zerstört, stellenweise auch dieses durchbrochen. In der Tiefe des Sinus tympani reicht die Geschwulst nahe bis an den unteren Schenkel des hinteren vertikalen und das Crus. simplex des horizontalen Bogengangs. Zu einer besonders hochgradigen Knocheneinschmelzung ist es jedoch von der Antrumgegend her gekommen. Hier hat das Karzinom unter Zerstörung des horizontalen und vertikalen Bogengangsscheitels das Labyrinth von hinten und oben her völlig umwachsen, indem es im Knochen unter der Dura der mittleren und hinteren Schädelgrube sich ausbreitet und die Dura selbst grösstenteils substituiert hat (Fig. 8 und 9c und c_1). Es reicht über die Gegend des gänzlich geschwundenen Saccus endolymphaticus hinaus bis fast zum Porus acusticus internus, umwächst allseitig den oberen Bogengang und dringt im Bereich des Fossa subarcuata tief zwischen seine Schenkel ein, ohne jedoch die stark verdünnte Knochenwand völlig zu zerstören.

Labyrinth: Die Eröffnung der Labyrinthkapsel ist, wie bereits erwähnt, hauptsächlich am Scheitel und äusseren Schenkel des horizontalen und am Scheitel des hinteren vertikalen Bogengangs erfolgt, die vollkommen freigelegt und umwachsen sind. Hier an der Oberfläche ist jedoch das Karzinomgewebe offenbar unter dem Einfluss der sekundären Eiterung wieder vernichtet und die Reste der Bogengangsscheitel präsentieren sich infolgedessen als mehr weniger geschlossene, fast leere Rinnen, die nur an den Wänden einen Eiterbelag erkennen lassen. Die Weichteile sind völlig geschwunden. Im hinteren vertikalen Bogengang findet sich Karzinomgewebe erst am Übergang des Scheitels zum oberen horizontalen Schenkel (Fig. 8 b_1). Es steht hier in direktem Zusammenhang mit der karzinomdurchsetzten Dura, füllt den knöchernen Bogengang völlig, reicht jedoch nur eine kurze Strecke in ihn hinein und wird ca. 3 mm vor der Einmündung in das Crus commune durch einen Wall von jungem Granulationsgewebe begrenzt. Ein zweiter Granulationswall findet sich unmittelbar an der Einmündung ins Crus commune (Fig. 8g). Der dazwischen liegende Teil des Bogengangs ebenso wie das Crus commune sind leer, ihre Wände mit einer dünnen Exsudatschicht bedeckt und von der karzinomatösen Dura her an einzelnen Stellen bis fast auf das Endost zerstört (Fig. 8 hk). Die häutigen Teile fehlen gänzlich. Ganz ähnlich liegen die Verhältnisse am unteren horizontalen Schenkel des Can. sem. post. Karzinomgewebe findet sich nur im mittleren Abschnitt desselben und ist gegen die Ampulle von einem hier bereits aus jungem Bindegewebe bestehenden Wall abgeschlossen. Gegen die Ampulle hin ist die Wand des häutigen Bogengangs noch deutlich erkennbar, durch aussen aufgelagertes Granulationsgewebe stark verdickt, der endolymphatische Raum von eitrigem Exsudat ausgefüllt. Auch die Crista ampullaris ist in ihrer Form noch erkenntlich, das Epithel nicht mehr zu differenzieren. Fast dasselbe Verhalten wie der hintere vertikale zeigt auch der horizontale Bogengang: Der Scheitel eine leere fast ganz zerstörte Halbrinne mit Exsudatbelag an den Wänden, der vordere Schenkel grösstenteils mit Karzinomgewebe

erfüllt, das im perilymphatischen Raum zur Crista hin gewachsen ist (Fig. 8 b). Mitten im Karzinomgewebe ist die Wand des häutigen Bogengangs vielfach noch erhalten, auf der Innenseite mit grossen hyalinen Kugeln besetzt, das Lumen meist leer, hier und da abgestossene Epithelien, Leukocyten etc. enthaltend. Auch in der Ampulle hat die Geschwulst an der häutigen Wand Halt gemacht. Auf der in ihrer Form noch gut erkennbaren Crista liegt ein grosser Eiterpfropf (Fig. 8 cr), der hintere Schenkel des horizontalen Bogengangs ist grösstenteils leer, die häutigen Teile fehlen (Fig. 9 h B). Gegen die Einmündung in den Vorhof hin findet sich in ihm Granulations- resp. zart maschiges junges Bindegewebe (Fig. 6 g r_1). Der Can. semic. sup., dessen Wand, wie erwähnt, nirgends von der Geschwulst völlig durchbrochen ist, zeigt auf der Innenwand einen Belag von Detritus- und Exsudatmassen, in denen sich gegen den Scheitel hin noch Reste der häutigen Wand erkennen lassen, ebenso in der Ampullengegend, wo übrigens im Granulationsgewebe mehrfach Haufen von Karzinomzellen liegen. Von der Crista gilt das bei den anderen Bogengängen gesagte.

Im Vorhof findet sich mit Ausnahme einer weiterhin zu erwähnenden Stelle nichts von Geschwulstelementen, dagegen ausgedehnte Entzündungserscheinungen, welche ganz vorwiegend die den Einmündungen des Crus commune und des Crus simplex can. sem. horizontalis benachbarten Partien betreffen. Hier findet sich von der hinteren inneren und vorderen inneren Wand ausgehend ein flächenhaftes maschiges Bindegewebe mit reichlichen, vielfach sternförmigen Zellen und neugebildeten Gefässen, das aussen mit weitmaschigen Strängen an der Stapesplatte befestigt ist, deren hintere Hälfte es innen überzieht. An der den Einmündungen der erwähnten Bogengänge zugekehrten Seite liegt ihm eine dicke Schicht fibrinös eitrigen Exsudates auf (Fig 9 gr, gr_1), das kontinuierlich in den Wandbelag der Bogengänge übergeht. Die Anordnung des Bindegewebes lässt seine Lage im perilymphatischen Raum noch deutlich erkennen, nur in den tieferen Teilen ist die noch grösstenteils erhaltene häutige Wand des Utriculus durchbrochen und sein Lumen von Exsudat und Granulationsgewebe aufgefüllt. Die Bindegewebsneubildung verliert sich nach oben gegen den oberen Teil des Utriculus, sowie nach unten gegen die Einmündung des Crus ampullare sem. post., auch die vorderen äusseren Teile des Vorhofs sind frei von ihm. Hier sind die häutigen Wände des Utriculus (Fig. 8 u) und Sacculus (Fig. 9 S), letztere allerdings teilweise gerissen (Kunstprodukt) erhalten, kleinzellig infiltriert, durch den Zug der perilymphatischen Bindegewebs-Neubildung, wie es scheint, dilatiert, das Lumen fast frei, nur an den Wänden Exsudatsäume und Sicheln geronnener Lymphe. Die Macula utriculi ist der Form nach erhalten, das Epithel jedoch nicht mehr differenzierbar, an der Maculi sacculi dagegen vielfach gut abzugrenzen (Fig. 9 M s). Besondere Erwähnung verdient der Ductus endolymphaticus (Fig. 9 e). Seine Mündung in den Sacculus ist grössten-

teils durch die Bindegewebsneubildung verlegt, sein Endstück sehr weit von Exsudat ausgefüllt, in dem ein Haufen von Karzinomzellen eingeschlossen liegt. Es ist dies die einzige Stelle, in der sich im Bereich des Vorhofs Geschwulstelemente nachweisen lassen. Der Ductus endolymphaticus lässt sich etwa auf $^2/_3$ seines Verlaufs zentralwärts verfolgen, zeigt im Innern Exsudatmassen, die bereits Organisation erkennen lassen, das letzte Drittel mitsamt dem Saccus endolymphaticus sind in der unter der Dura der hinteren Schädelgrube fortgewucherten Geschwulst aufgegangen.

Schnecke (Fig. 9 c o): In der Schnecke finden sich nur Reizerscheinungen leichtester Art unter dem Bilde einer serösen Entzündung: schmale Sicheln geronnener Lymphe mit spärlichen Zelleinschlüssen an den Wänden der perilymphatischen und endolymphatischen Räume, im Ductus cochlearis der Mitte der Basalwindung ein sein Lumen fast ausfüllendes amorphes Gerinnsel. Die Membrana Reissneri ist verzerrt stellenweise etwas eingesunken, in der oberen Windung ausgebuchtet (Kunstprodukte); eine Beurteilung der feineren Strukturverhältnisse am Cortischen Organ der postmortalen Veränderungen und artefiziellen Kompression wegen nicht möglich. In der Mündung und dem weiteren Verlauf des Aq. cochleae finden sich desquamierte Epithelien, Lymphocyten und Leukocyten. Die perivaskulären und perineuralen Lymphräume des Modiolus zeigen deutliche entzündliche Infiltration, an den Wänden des Meatus acust. internus (Fig. 9 M i) feiner eitriger Belag: Züge von Leukocyten liegen auch zwischen den Nervenbündeln sowohl des Cochlearis, wie der verschiedenen Zweige des Vestibularis. Gröbere Veränderungen sind an den Zellen der Ganglien und den Nervenfasern nicht zu erkennen.

Epikrise: Was die klinische Seite unseres Falles anbetrifft, so glauben wir aus ihm die Lehre ziehen zu dürfen, dass auch bei umschriebenen Epitheliomen der Ohrmuschel, die nicht bis an den Gehörgang reichen, Amputation der gesamten Concha ohne Rücksicht auf event. Narbenstenose des Gehörgangs vorzunehmen ist, da nur so mit einiger Sicherheit auf das Ausbleiben von Rezidiven gerechnet werden kann.

Besonderes Interesse bietet die pathologisch-anatomische Seite, namentlich in Hinsicht auf den Einbruch der Neubildung ins innere Ohr. Da es bei einer so weit fortgeschrittenen Zerstörung irrelevant ist, von wo das Karzinom ursprünglich seinen Ausgang genommen hat, können wir bei der nachfolgenden Betrachtung alle die Fälle berücksichtigen, bei denen ein Karzinom, sei es von der Schädelhöhle oder sonstigen Nachbarorganen aus das innere Ohr in Mitleidenschaft gezogen hat. Genau histologisch untersuchte Fälle solcher Art finden sich in der Literatur nur spärlich. Politzer (Lehrbuch IV, A, 674) be-

schreibt ein exulzerierendes Karzinom des Warzenfortsatzes mit Durchbruch in die Schnecke, deren Windungen zum Teil mit gruppenweise angehäuften Krebszellen ausgefüllt waren. Nager fand bei einem primären Karzinom des Mittelohres als Rest des Felsenbeins einen Teile des Vorhofs und die Schnecke enthaltenden, von Karzinommassen umwachsenen Sequester. Der Vorhof war völlig mit Tumormassen aufgefüllt, die durch die zerstörten Bogengänge eingewachsen waren; in der Schnecke fanden sich dagegen nur die Zeichen einer chronischen Labyrinthitis fibrosa et ossificans: Auffüllung aller Windungen mit ausgedehnte Knochenneubildung zeigendem Bindegewebe (Verhandl. d. D. O. G. 1908). Endlich beobachtete Manasse in zwei Fällen von primärem Karzinom des Mittelohrs im Labyrinth hyaline Degeneration und entzündliche, zu Bindegewebs- und Knochenneubildung führende Vorgänge. Hier bestand nur in einem Fall ein kleiner Durchbruch in der Vestibularwand, im anderen war die knöcherne Labyrinthwand intakt (Verh. d. D. O. G. 1898). In diesem sowie dem Nagerschen Fall war die Möglichkeit vorhanden, dass die als Residuen einer Labyrinthentzündung oder -reizung aufzufassenden Veränderungen im inneren Ohr der langjährigen Mittelohreiterung, auf deren Boden sich das Karzinom entwickelte, zur Last zu legen waren, wenngleich es mindestens ebenso wahrscheinlich war, dass erst die Krebsbildung dazu Veranlassung gegeben hatte. In dieser Beziehung bietet mein Fall eine interessante Ergänzung, insofern als hier nur der Einbruch, der ja allerdings ulzerierten und damit auch Eiter produzierenden Geschwulst und der durch sie ausgeübte Reiz für die Veränderungen im Labyrinth verantwortlich gemacht werden muss, da eine chronische Mittelohreiterung der Geschwulstbildung nicht voraufging.

Die Neubildung hat in unserm Falle das Labyrinth durch Einbruch in den Scheitel des hinteren vertikalen und horizontalen Bogengangs, sowie in den äusseren Schenkel des letzteren eröffnet, ferner ist durch Zerstörung des Saccus endolymphaticus und eines Teils des Ductus der endolymphatische Raum freigelegt. Das Karzinom hat sich aber nur auf die nächste Nachbarschaft dieser Einbruchstellen im Labyrinth ausgedehnt, während in den angrenzenden Teilen eine Eiterung Platz gegriffen hat, die von den zunächst ergriffenen Bogengängen aus sich auf den Vorhof ausgebreitet hat und hier an den dem Einbruch fernsten Stellen ausgesprochene Tendenz zur Heilung unter Bindegewebsneubildung zeigt. Wo nicht ausgedehnte Zerstörung der häutigen Gebilde Platz gegriffen hat, lässt sich erkennen, dass Geschwulstbildung wie Eiterung zunächst

auf den perilymphatischen Raum beschränkt geblieben und in ihm weiter gekrochen sind. Im Vorhof zeigt ferner die Entzündung die Tendenz sich abzugrenzen. So sehen wir die Bindegewebsneubildung vorwiegend beschränkt auf die inneren lateralen und medialen Teile des Vestibulum, die der Eingangspforte der Entzündungserreger (dem Crus commune und dem Crus simplex can. sem. horizontalis) benachbart sind und sich nur wenig an der lateralen Wand nach vorne ausdehnen. Für dieses Zirkumskriptbleiben sind wohl mechanische Verhältnisse verantwortlich zu machen — frühzeitige Verklebungen der häutigen Gebilde unter einander oder mit der knöchernen Wand, Tendenz des Eiters sich an die tiefsten Stellen zu senken. Doch ist diese letzterwähnte Ursache, die in anderen Fällen für die Ausbreitungsart der Entzündung im Labyrinth von grosser Bedeutung zu sein scheint (cf. Ruttin, Passows Beiträge, Bd. I, Heft 5 u. 6), in unserem Falle dafür nur zum geringsten Teil verantwortlich zu machen, da gerade die tiefsten Teile des Vorhofs ebenso wie die höchstgelegenen keinerlei Bindegewebsneubildung erkennen lassen. Ganz besonders muss aber erwähnt werden, dass, trotzdem auch der endolymphatische Raum an verschiedenen Stellen im Vorhof und Bogengängen — die Mündung des Ductus endolymphaticus dürfte frühzeitig verschlossen sein und dieser damit für die Ausbreitung der Entzündung an Bedeutung verloren haben — eröffnet worden ist, doch die Schnecke vom Vestibulum aus nicht infiziert wurde. Denn die leichte seröse Entzündung in ihr müssen wir dem anatomischen Befund nach als ganz frisch und zwar von den Meningen aus induziert ansehen. Dafür spricht der Befund von Eiter an den Wänden des Meatus acustic. internus, die ziemlich erhebliche entzündliche Infiltration der perineuralen und perivaskulären Räume im Modiolus, der Befund von Eiterzellen im Aq. cochleae — Entzündungserscheinungen, die cochlearwärts an Intensität abnehmen — dafür spricht ferner das Fehlen jeder, auf eine länger dauernde Entzündung in der Schnecke hindeutende Veränderung an den häutigen Gebilden, den Ganglienzellen und Nerven. Solche isolierten, nicht auf die Schnecke übergreifenden Entzündungen des Vorhofs sind nach den jüngst publizierten Erfahrungen anderer Autoren (Ruttin l. c., Lange, Passows Beiträge Bd. I, Heft 1 u. 2) nicht als die Regel zu betrachten. In unserm Fall ist als Ursache dafür vielleicht die Überleitung der Entzündung auf den Vorhof an einer nur unter bestimmten seltenen Umständen möglichen Stelle lateral innen in gewisser Entferung von der medial aussen gelegenen Mündung der Schneckenräume anzusehen.

Unser Befund scheint mir aber auch gegen die Verallgemeinerung der von Herzog aufgestellten Behauptung zu sprechen, dass jede Labyrinthitis zunächst eine diffuse, alle Teile des Labyrinths betreffende sei. Denn selbst angenommen, dass eine mit dem Einbruch der Geschwulst in die Bogengänge einsetzende diffuse (seröse) Entzündung — diese kann bei dem Befund in der Schnecke allein in Betracht kommen — mit dem Auftreten von Verklebungen und Scheidewandbildung im Vorhof zum Stillstand gekommen wäre und sich zurückgebildet hätte, so würde sie doch wohl irgendwelche der ja auch in den Herzogschen Fällen stets vorhandenen Residuen an den häutigen Schneckenteilen — Ektasie — sowie den Nervenendstellen und Ganglien — Atrophie — hinterlassen haben. Auch der Umstand, dass zu einer Zeit, wo klinisch schon Reizerscheinungen am Vestibularapparat vorhanden waren, die auf einen Labyrintheinbruch deuteten, nur Mittelohrschwerhörigkeit konstatiert wurde, spricht gegen eine damals bestehende Mitbeteiligung der Schnecke.

Wir glauben also auch in unserm Fall eine Stütze sehen zu dürfen für die in letzter Zeit wieder mehr an Boden gewinnende Anschauung, dass es zirkumskript bleibende Labyrinthentzündungen gibt und dass eine Entzündung des Vorhofs unter gewissen, allerdings selten zutreffenden Bedingungen nicht notwendigerweise die Schnecke in Mitleidenschaft zu ziehen braucht (cf. Nürnberg, Passows Beiträge, Bd. 1).

Erklärung der Abbildungen.

Taf. I, Fig. 1. Tangential getroffener oberer Teil der Crista ampullaris horizontalis (Vergr. ca. 300). Fall I.

a In cystischen Räumen innerhalb des deformierten Sinnesepithels liegende hyaline Massen.

Taf. I, Fig. 2. Crista ampullaris posterior, äusserer Teil, von Fall I. (Vergr. ca. 100).

Papillomatöse Excrescenz aus mit hyalinen Massen (a) gefüllten Cysten innerhalb des Sinnesepithels bestehend.

S leichtes entzündliches Ödem im subepithelialen Gewebe.

w häutige Wand der Ampulle.

Taf. I, Fig 3. Horizontalschnitt durch die Spitzenwindung der Schnecke von Fall I (Vergr. ca. 100).

St. Gewebsstrang von der zeltartig ausgezogenen Membrana Reissneri (M) zur gegenüberliegenden Wand ziehend.
h geronnene Endolymphe im Ductus cochlearis.
l schmaler Saum geronnener Perilymphe mit wenigen Zelleinschlüssen an der Wand der Scala vestibuli der Spitzenwindung.
l_1 desgleichen in der Mittelwindung.

Taf. II, Fig. 4. Horizontalschnitt in der Höhe des runden Fensters von Fall II (ca. 20fache Vergrösserung).

a eitrig eingeschmolzener Teil der Membrana tymp. secundaria.
b verknöcherter Teil der Membrana tymp. secundaria.
c Cholesteatom.
d stark entzündetes Bindegewebspolster in der Nische zum runden Fenster.
e Älteres Bindegewebe mit Knochenneubildung und frischer eitriger Einschmelzung (e_1) in der Scala tymp. der Basalwindung.
f Eitriges Exsudat in der Scala vestibuli.
fa Nervus facialis.
p Canalis semicirc. post. mit dünnem eitrigem Wandbelag.
M i Meatus acusticus internus mit Eiterbelag an den Wänden.

Taf. II, Fig. 5. Horizontalschnitt in der Höhe des runden Fensters von Fall III (ca. 20fache Vergrösserung).

a Knochenneubildung in der Scala vestibuli.
a_1 Knöcherne Auffüllung der Scala tympani der Basalwindung, bei A c die Einmündung des Aquaeductus cochleae überdeckend.
b Eitriges Exsudat resp. Granulationsgewebe in der Scala vestibuli.
c Durchbruch der Membrana tymp. secund.
d Granulationsgewebe in der Umgebung des Meatus acusticus internus (M i).
d_1 Teilweise eitrig eingeschmolzenes, die Labyrinthkapsel zerstörendes Granulationsgewebe.
Re Grenze der lakunären Resorption durch Osteoklasten.
e Abszess um und im Saccus endolymphaticus.
f Eiter und Granulationsgewebe in der Nische zum runden Fenster.
g Bindegewebs- und Knochenneubildung im ampullaren Schenkel des Can. sem. post., bei g_1 durch Granulationsgewebe arrodiert.

Taf. III, Fig. 6. Horizontalschnitt durch die Schneckenachse von Fall III (ca. 20fache Vergrösserung).

a Knochenneubildung in der Scala vestibuli.
a_1 in der Scala tympani der Schnecke.
b fibrinös eitriges Exsudat in der Schnecke.
Mo Modiolus mit erweiterten, von Bindegewebe ausgefüllten Nervenkanälen.
c bindegewebig degenerierter Nervus vestibularis.

d bindegewebig degenerierter Nervus cochlearis.
e die Vorhofswand arrodierendes Granulationsgewebe.
e_1 die Wände des Meatus acust. int. substituierendes Granulationsgewebe.
f Erhaltenes Endost der Vestibularwand.
h Granulationsgewebe im Vestibulum.
g Ampullargegend des Can. sem. post.
i Abszess an der hinteren Pyramidenfläche, in den Can. sem. post. einbrechend.
kn knöcherne Auffüllung eines Teiles des ampullaren Schenkels des Can. sem. post.
k nekrotisierende Knochenpartie an der hinteren Pyramidenfläche.
M gewucherte entzündlich infiltrierte Mittelohrschleimhaut mit reichlichen Cysten.
Ch Cholesteatommembran, bei X eitrig eingeschmolzen.

Taf. III, Fig. 7. Horizontalschnitt in der Höhe des ovalen Fensters von Fall III (ca. 20fache Vergrösserung).

a in situ erhaltene Stapesplatte.
Ri intaktes Ringband.
b Rest der äusseren Vestibularwand.
c Nervus facialis im Meatus acust. int. mit entzündlicher Infiltration.
g stark veränderter N. facialis im Bindegewebspolster der Paukenhöhle eingeschlossen.
f Cholesteatommatrix mit tief reichenden Papillen.
d knöchern aufgefüllter Can. sem. post.
e Abszess in und um den Vorhof.
e_1 Bindegewebsneubildung im Vorhof.
h die Labyrinthwand allseitig arrodierendes Granulationsgewebe.
k nekrotisierender Knochenbezirk an der hinteren Pyramidenfläche.

Taf. IV, Fig. 8. Horizontalschnitt in der Höhe des Wulstes des vorderen Bogengangs von Fall IV (ca. 20fache Vergrösserung).

a Karzinomgewebe, die mediale Paukenhöhlenwand arrodierend.
b in den horizontalen Bogengang durchgebrochenes Karzinom.
b_1 Karzinom im oberen Schenkel des Can. sem. post.
c Karzinom vom Antrum her den Knochen zerstörend.
c_1 unter der Dura der hinteren Pyramidenfläche im Knochen fortwucherndes Karzinom.
cr Mit Eiter bedeckte Crista can. sem. ant.
Amp Ampulle des horizontalen Bogengangs mit erhaltener häutiger Wand.
u Utriculus mit Exsudat an der erhaltenen Wand.
g Granulationswall an der Einmündung des Can. sem. post. (h) in das Crus commune (k).
f Ganglion geniculi N. facialis, bindegewebig degeneriert, von Karzinom durchwachsen.

Taf. IV, Fig. 9. Horizontalschnitt in der Höhe des ovalen Fensters von Fall IV (ca. 20fache Vergrösserung).

a Karzinomgewebe in der Nische zum ovalen Fenster.
st Stapesplatte.
A Degenerierter Musc. tens. tympani.
Co Cochlea.
Ly Geronnene Lymphe im Ductus cochlearis.
S Sacculus mit teilweise zerrissener Wand.
Ms Maculi sacculi.
h B hinterer Schenkel des horizontalen Bogenganges.
gr Exsudat an der Einmündung des horizontalen Bogenganges in den Vorhof.
V B vertikaler Bogengang, häutige Wand zerstört.
gr Exsudat an der Einmündung des Crus commune in den Vorhof.
bi Bindegewebsneubildung im Vorhof.
e Ductus endolymphaticus, Exsudat im Lumen.
d Vom Karzinom durchwucherte Dura.
M i Meatus acustic. internus.

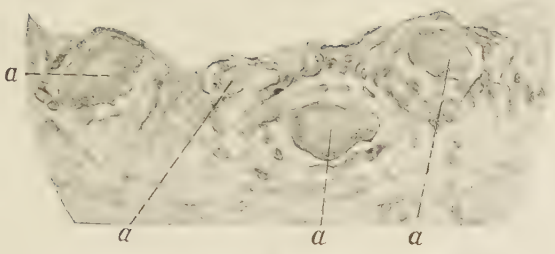

Fig. 1.

Fig. 2.

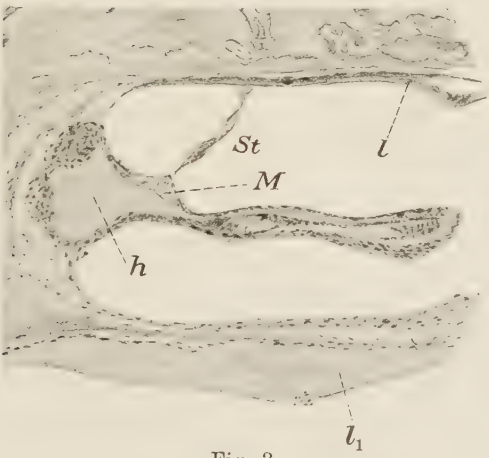

Fig. 3.

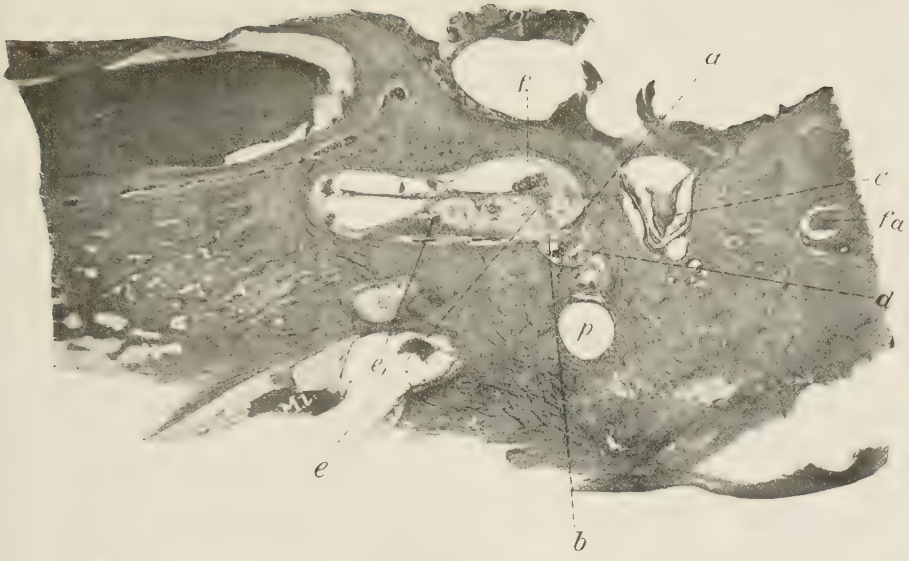

Fig. 4.

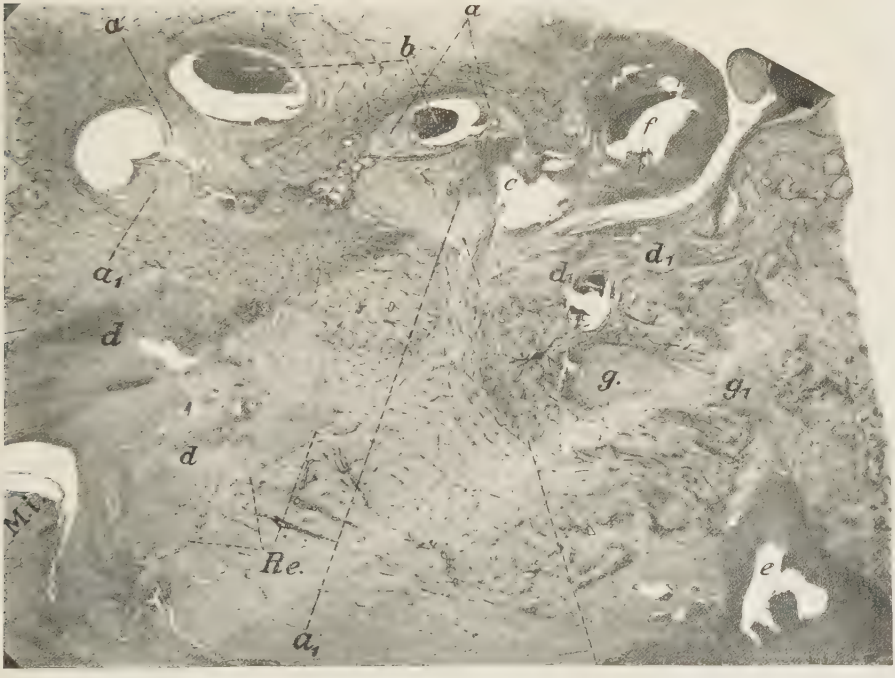

A.c.

Fig. 5.

Fig. 6.

Fig. 7.

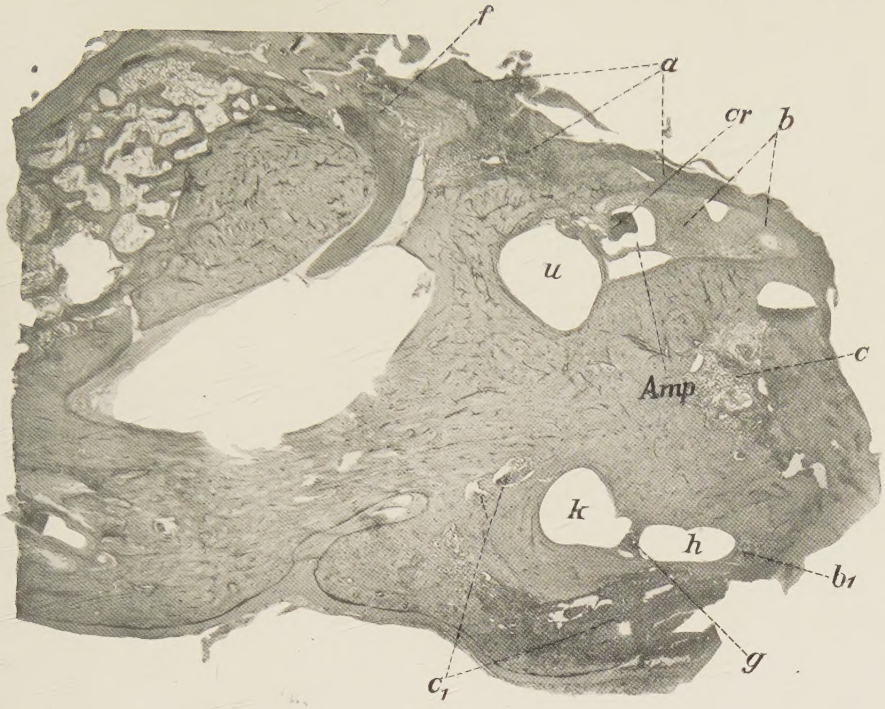

Fig. 8.

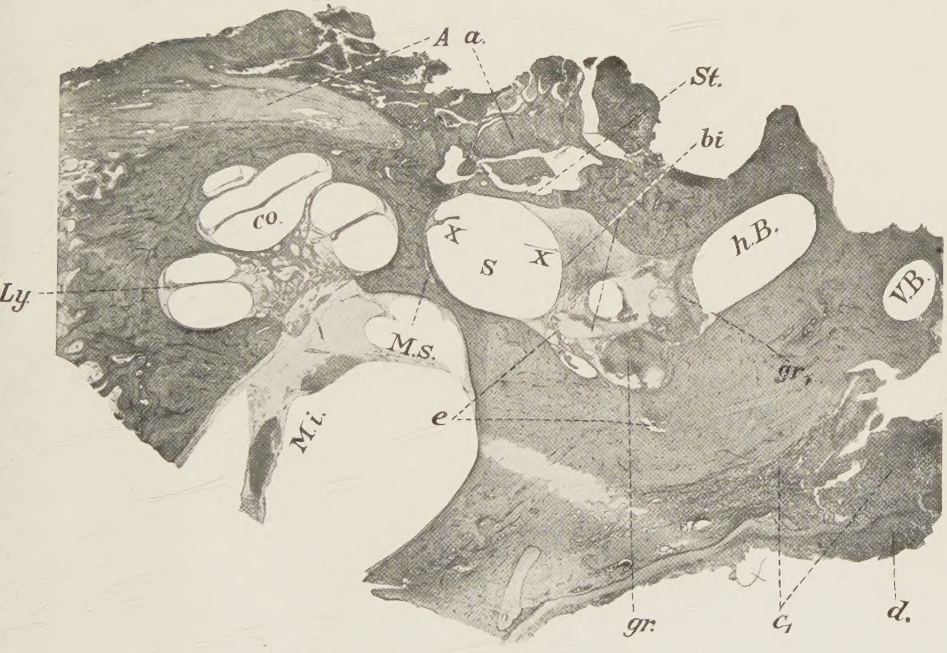

Fig. 9.